

Imagerie et artériopathie des membres inférieurs

Professeur Michel Nonent



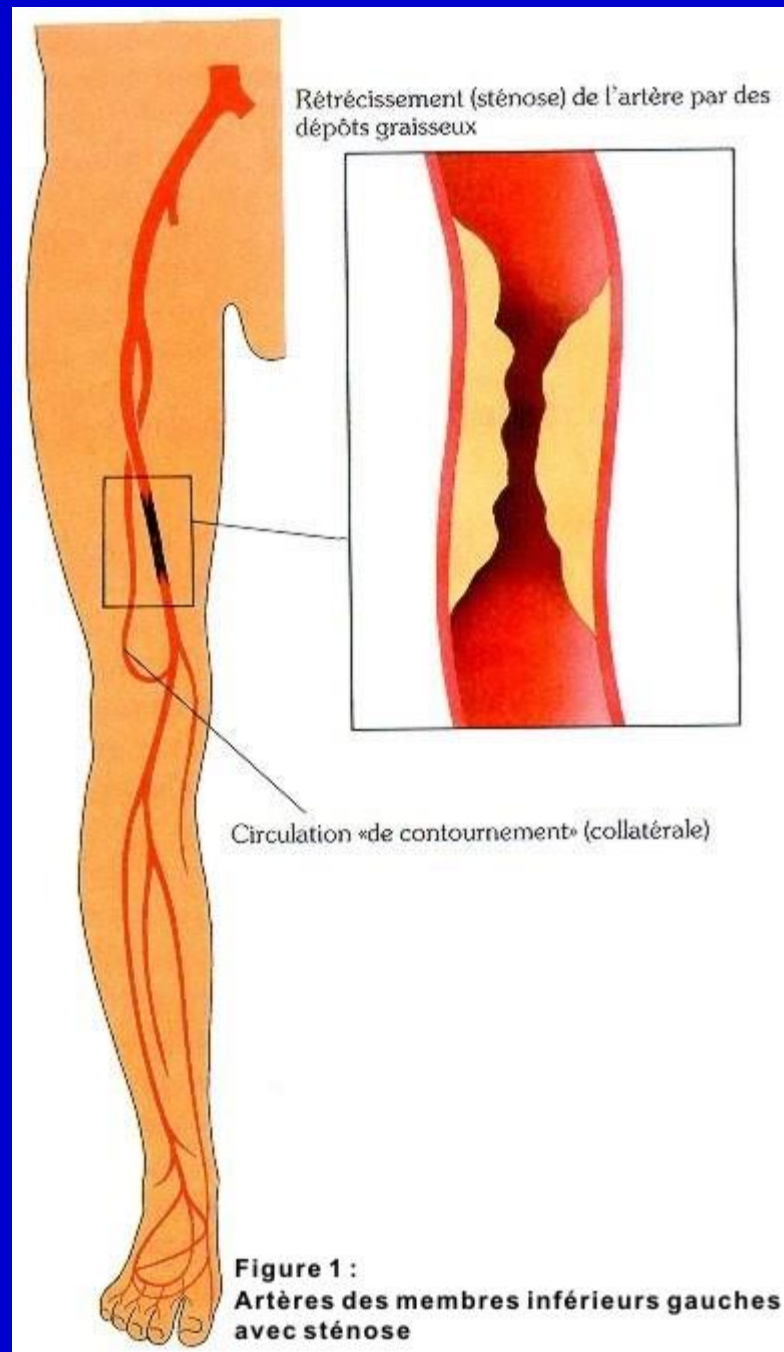


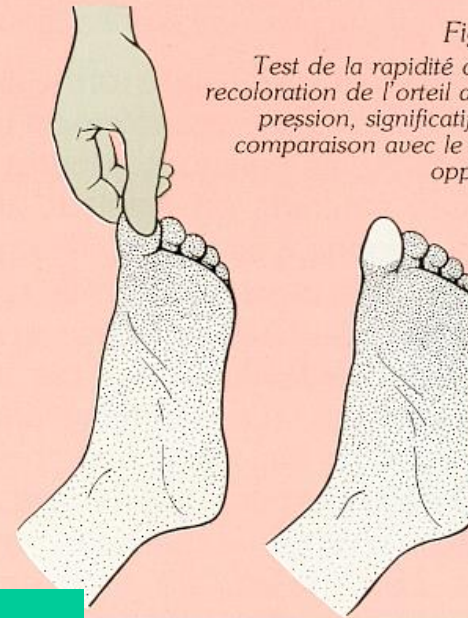
Fig. 1

Modification de la coloration des extrémités selon la position : pâleur à la surélévation, cyanose à l'abaissement du membre.

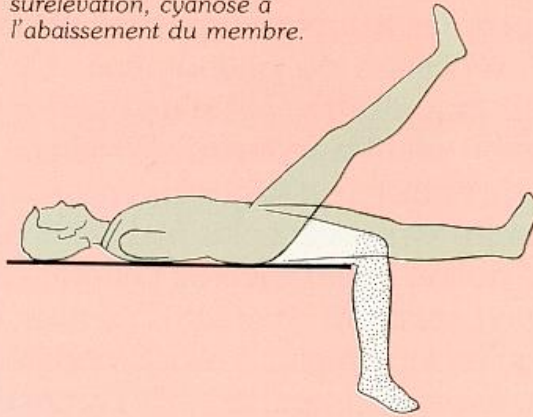

Fig. 2

Test de la rapidité de la recoloration de l'orteil après pression, significatif par comparaison avec le côté opposé.



SIGNES D'ISCHEMIE

Palpation des pouls périphériques — Auscultation de l'aorte abdominale.

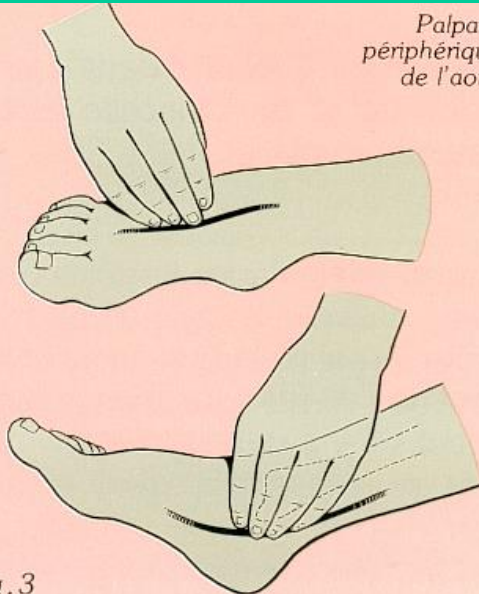


Fig. 3

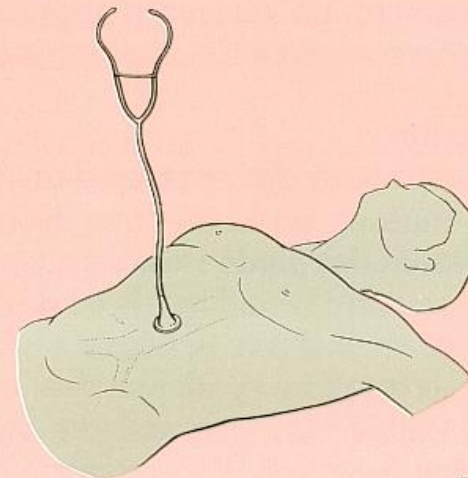


Fig. 4

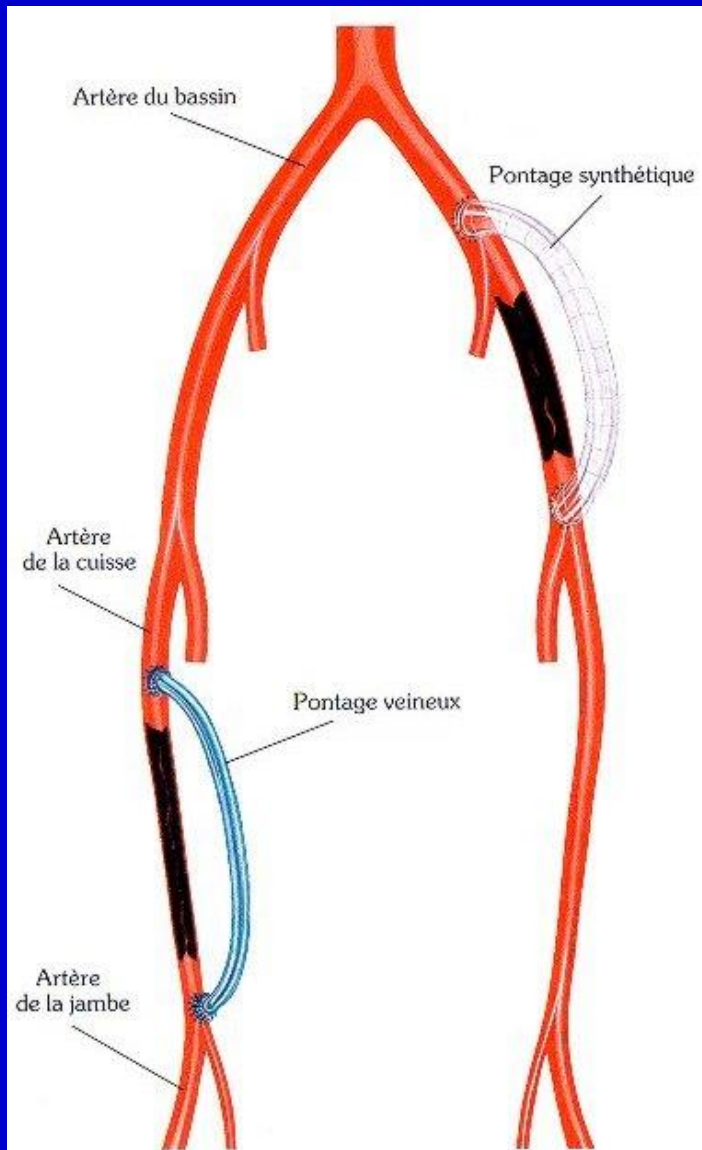


Figure 2 :
 Dans les sténoses étendues, c'est le pontage qui est le plus souvent pratiqué. L'artère sténosée ou obstruée est court-circuitée par greffe d'une veine ou d'une tubulure en matériel synthétique

Coupe longitudinale d'une artère sténosée par des dépôts

Un fin mandrin est poussé au-delà de la sténose

La sonde à ballonnet est poussée sur le mandrin

A l'endroit de la sténose, le ballon est gonflé de liquide, et la zone sténosée est dilatée

Après vidange du ballonnet, la sonde à ballonnet est retirée

Grâce à la dilatation de la sténose, la libre circulation du sang est à nouveau assurée

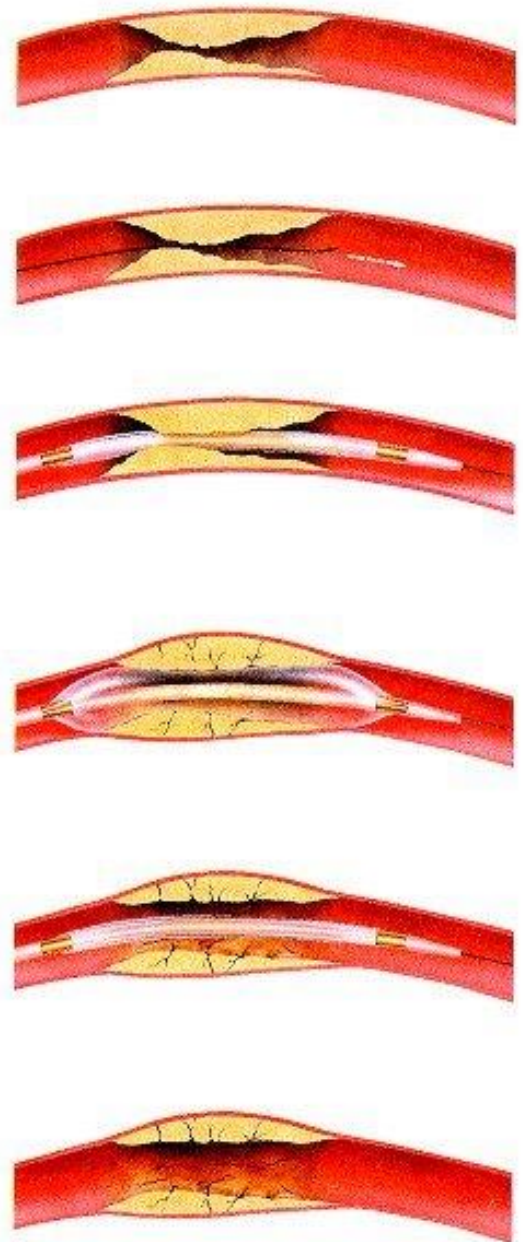
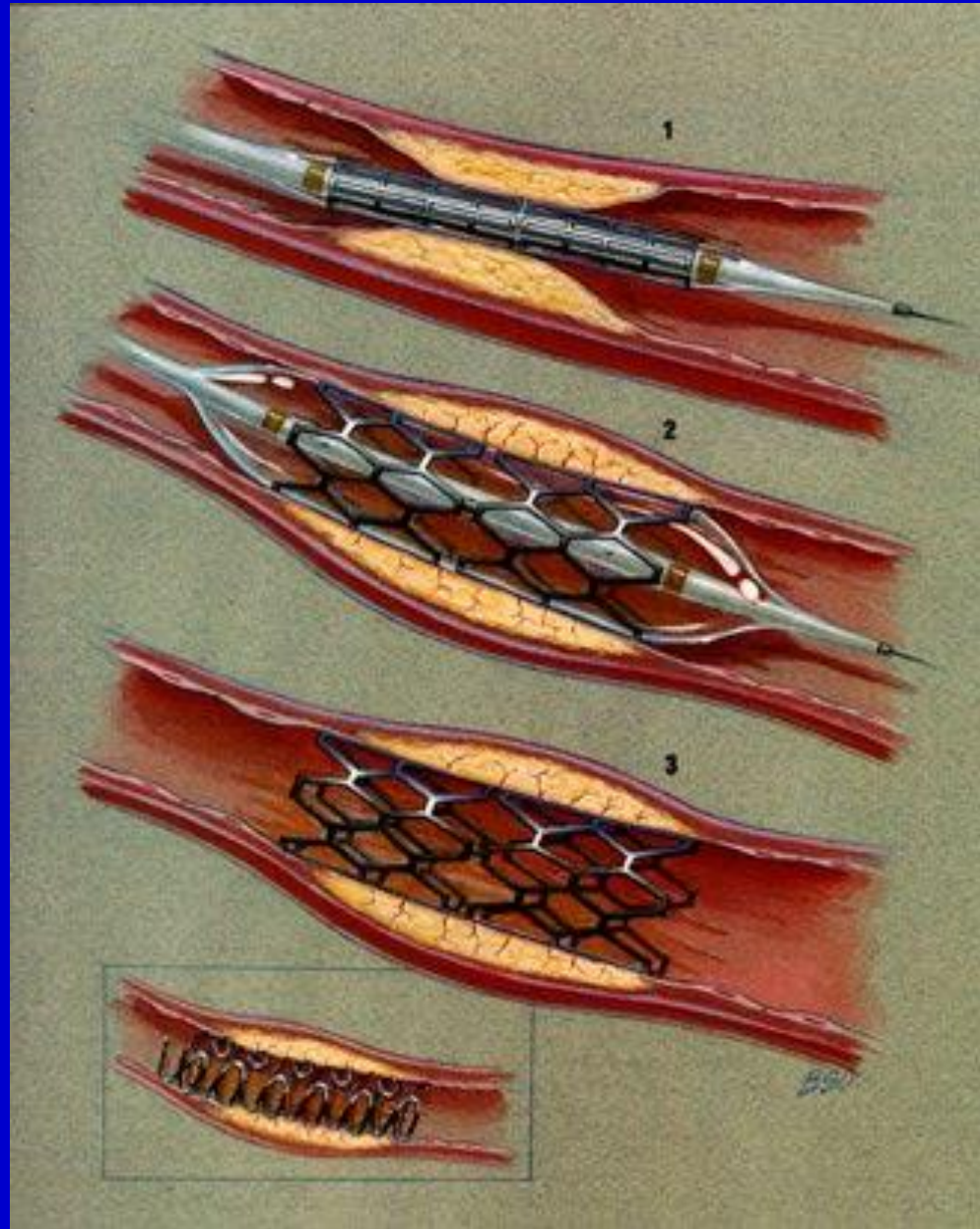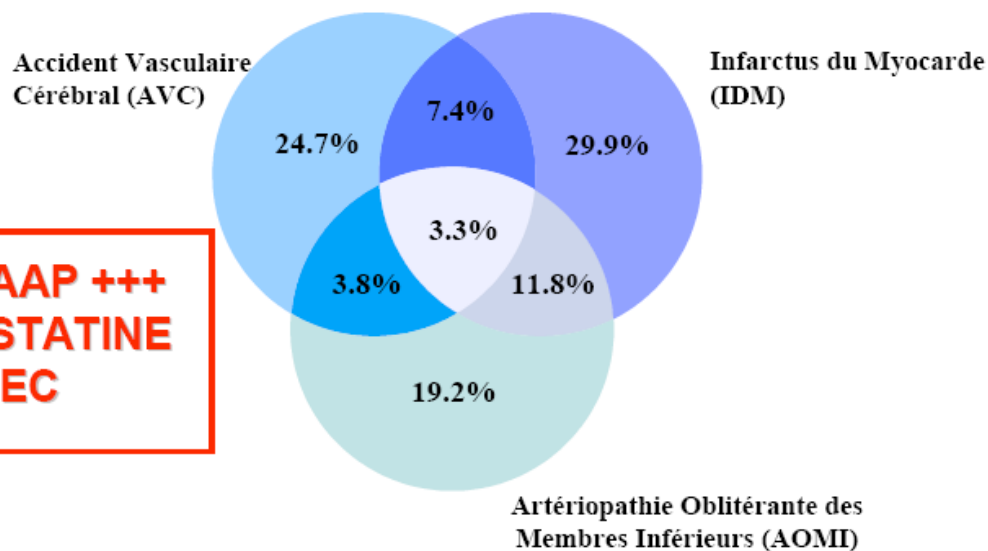


Figure 3 : Angioplastie transluminale percutanée (PTA)



L'athérothrombose est plurifocale

Les manifestations d'athérothrombose sont fréquemment découvertes dans plus d'un territoire artériel chez un même patient^{1*}



AAP +++
STATINE
IEC

1. Coccheri S. *Eur Heart J* 1998; 19(suppl): P1268.

- **Echographie abdominale** (recherche d'un AAA) +++
- **Echo-Doppler des TSA**
- **ECG +/- épreuve d'effort**

HDI
5000

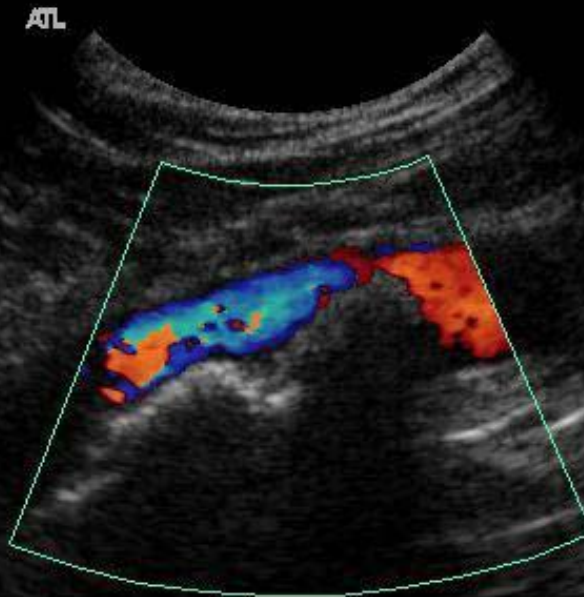CHU CAVALE BLANCHE BR

01/09/07:090027
C8-5 VscP/ARTER

07 Sep 01
09:24:10

ITm 0.2 IM0.9
Img.107 4.9 cm

Ech 2
150dB/C 2
Persist Bas
Optim 2D:Rés
Coul 60% Ech 7
FP Bas
PRF 2000 Hz
Optim flux: V moy



17
37
44
51
56-0
55
59
62

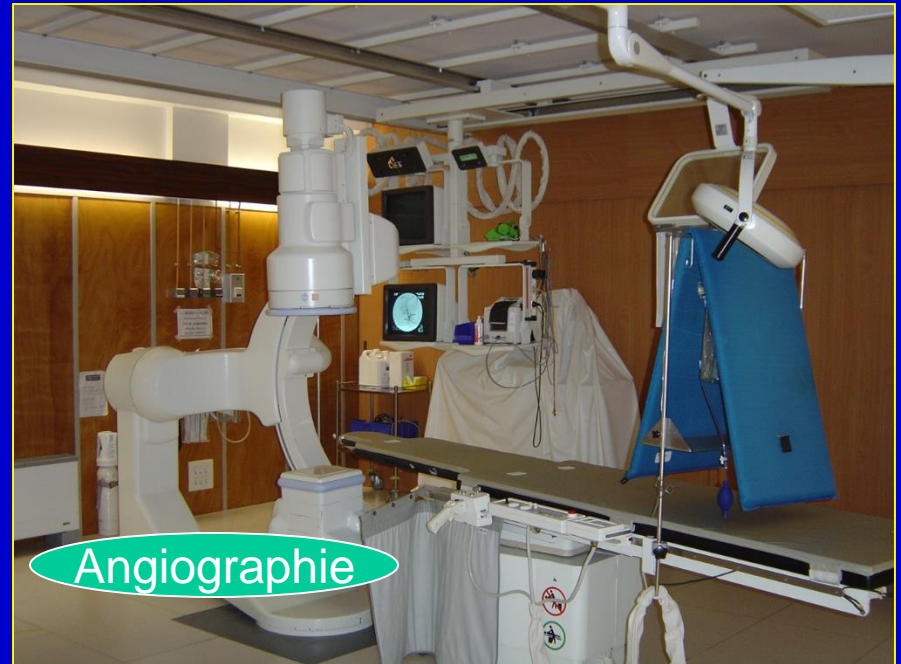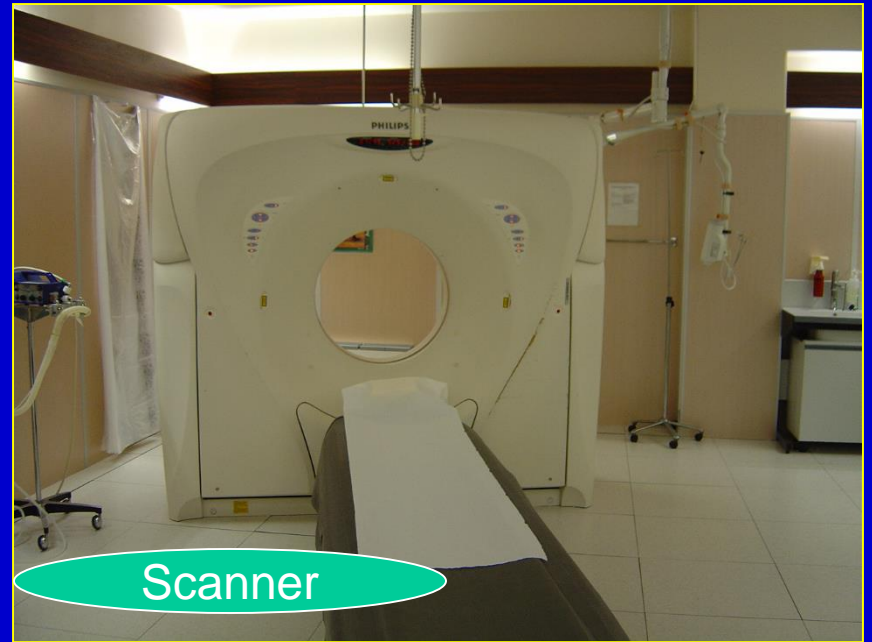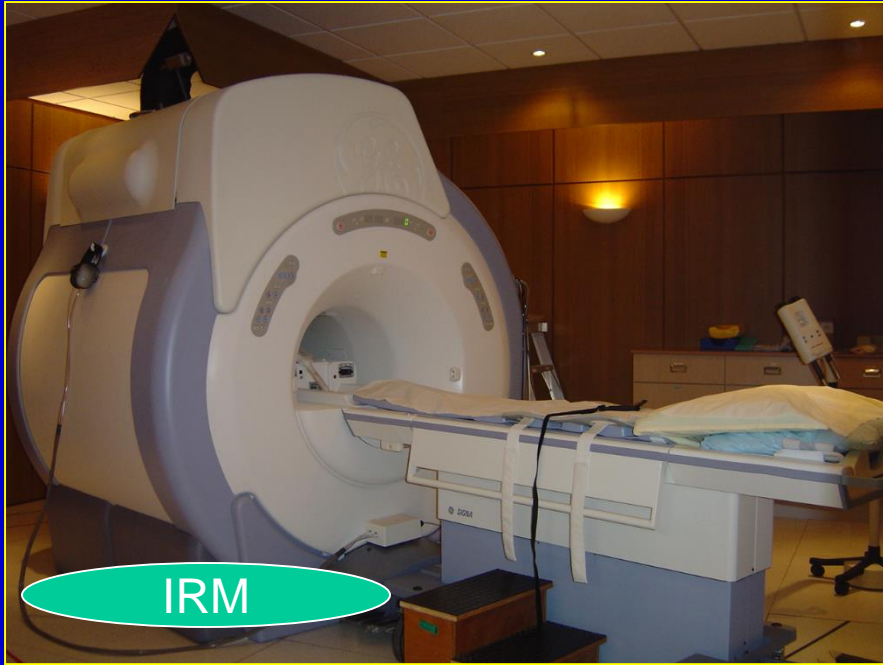+ 15.3
- 15.3
cm/s

I E D

- 1
- 2
- 3
- 4

Les 3 questions fondamentales

- **Est-ce que l'angioscanner ou l'angiographie par résonance magnétique peuvent remplacer l'artériographie avant une revascularisation ?**
- **Ces techniques non invasives sont-elles fiables pour l'analyse des artères distales ?**
- **Dans quels cas utiliser l'une ou l'autre de ces méthodes ?**



RAPPELS CLINIQUES

- Classification de Leriche et Fontaine
- Concepts
 - D'ischémie chronique
 - ischémie d'effort
 - ischémie permanente et ischémie critique
 - ischémie menaçante
 - D'ischémie aiguë
- Cas particulier de l'AOMI chez le diabétique

Classification de Leriche et Fontaine

- **Stade I : oblitérations artérielles sans symptômes**
- **Stade II : ischémie d'effort (à la mise en charge) se manifestant aux membres inférieurs par une claudication pure, absence de symptômes au repos**
- **Stade III : ischémie avec plaintes apparaissant même au repos (douleurs de décubitus)**
- **Stade IV : stade des ulcères trophiques et de la gangrène**
 - **IV A : troubles trophiques limités**
 - **IV B : gangrène extensive**

Insuffisances de la classification de Leriche et Fontaine

- La claudication est liée aux conditions de l'effort et à l'activité du patient. La corrélation entre le degré d'extension des lésions occlusives et la symptomatologie est mauvaise
- A même niveau de perte de charge (même IPS) les patients de stades I et II ont le même risque cardio-vasculaire

Insuffisances de la classification de Leriche et Fontaine

- Les troubles trophiques sont très hétérogènes
- Chez les diabétiques l'AOMI se manifeste souvent d'emblée par des troubles trophiques
- Elle ne concerne que les formes chroniques d'AOMI, excluant les manifestations aiguës ou emboliques
- Elle concerne le ou les membres atteints et non le patient

Classification actuelle

Formes chroniques d'AOMI

```
graph TD; A[Formes chroniques d'AOMI] --> B(ISCHEMIE D'EFFORT); A --> C(ISCHEMIE PERMANENTE); B --> D["IPS abaissé (<0,9), test de marche sur tapis roulant anormal"]; B --> E[Claudication];
```

ISCHEMIE D'EFFORT

ISCHEMIE PERMANENTE

IPS abaissé (<0,9),
test de marche
sur tapis roulant
anormal

Claudication

Classification actuelle

Formes chroniques d'AOMI

ISCHEMIE D'EFFORT

ISCHEMIE PERMANENTE

(ou de menace)

(depuis au moins 15 jours)

PAS < 50 mmHg cheville ou < 30 mmHg orteil

Douleurs de décubitus
soulagées par la
position pied décline

Trouble trophique
distal mineur ou
majeur

Classification actuelle

Formes aiguës d'AOMI

Formes non immédiatement
menaçantes

Formes menaçantes
récupérables

Formes menaçantes
avec séquelles inévitables

ISCHEMIE AIGUE

- Toute occlusion artérielle datant de moins de 15 jours. Trois degrés (Rutherford) :
- I : viable
- II : menaçante
 - IIa ischémie modérément menaçante,
 - IIb ischémie immédiatement menaçante (sensitivo-motrice)
- III : irréversible

The "six Ps"

- **Pulselessness**
- **Pallor**

- **Pain**
- **Poikilothermia
(coolness)**

- **Paresthesia**
- **Paralysis**

Tableau II – Critères d'imagerie permettant de différencier l'occlusion embolique et l'occlusion *versus in situ*.

	Occlusion <i>in situ</i>	Occlusion embolique
Clinique	Mieux tolérée	Très sévère
Imagerie	Arrêt filiforme en queue de radis	Arrêt en cupule ou image en rail
Collatérales	Développées	Rares ou absentes
Calcifications	Présentes	Absentes
Lit d'aval	Parfois visible	Invisible

ISCHEMIE AIGUE

- **Echo-Doppler (si accessible sans perte de temps) pour :**
- Préciser le niveau de l'occlusion artérielle
- Obtenir des indications sur les flux d'aval non décelables par la clinique
- Trouver parfois la cause (anévrisme emboligène, anévrisme poplité thrombosé, plaque ulcérée)
- Différencier parfois thrombus frais et thrombose ancienne
- Explorer les artères controlatérales

ISCHEMIE AIGUE

- Examen morphologique pré-opératoire
- Non justifiée en cas d'ischémie IIb (désobstruction rapide contrôlée par artério sur table) ou III (amputation)
- Non justifiée en cas de thrombose de pontage pour lequel on dispose d'une imagerie récente
- Si une thrombolyse est décidée prévoir le bon positionnement d'emblée du cathéter par voie homo ou controlatérale

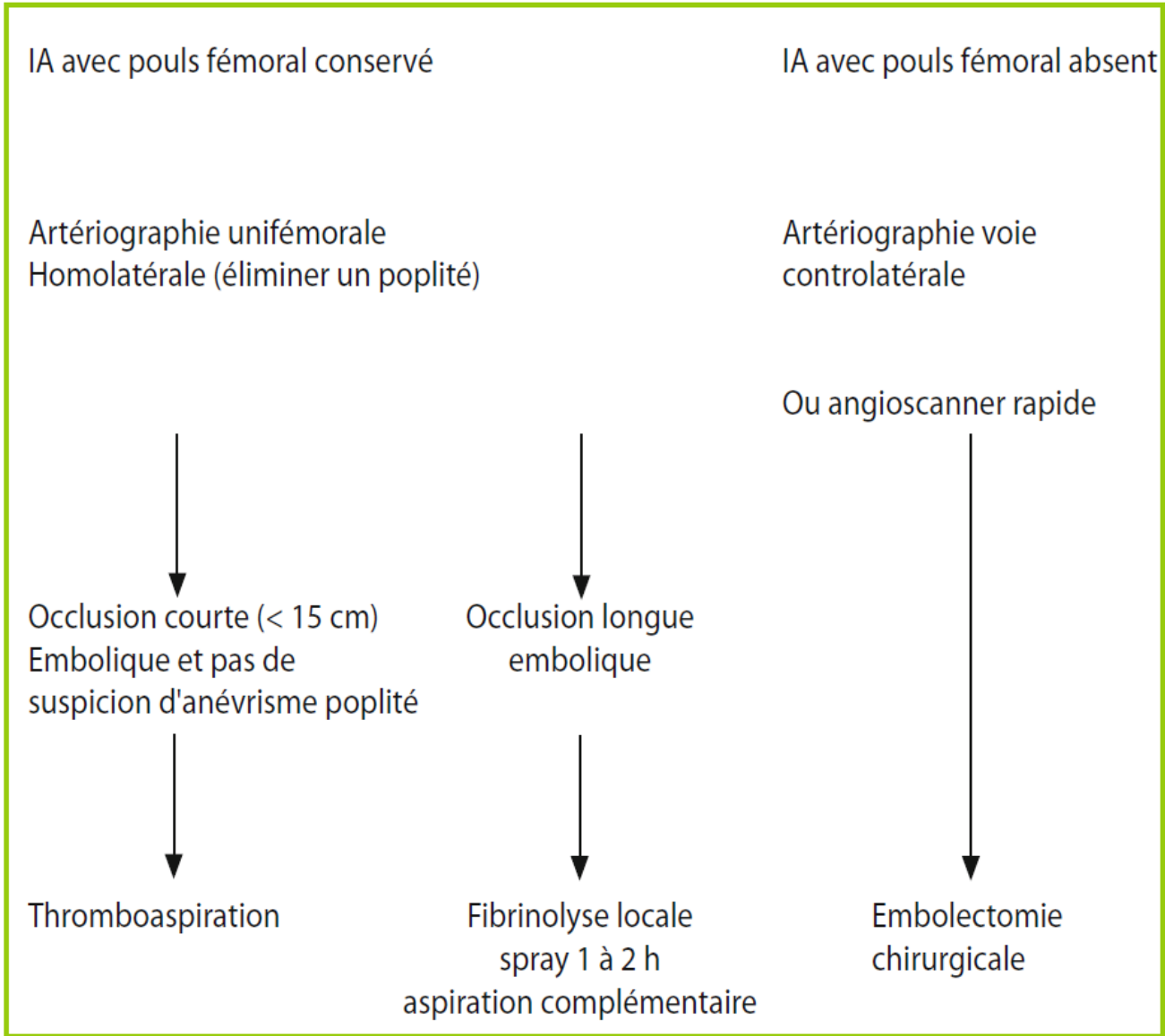


Fig. 3 – Stratégie diagnostique et thérapeutique devant une ischémie aiguë des membres inférieurs.

PATIENT ASYMPTOMATIQUE

- Un patient sur 2 ayant une AOMI est asymptomatique
- Prévalence évaluée à 11 % dans une population de médecine générale de plus de 40 ans
- Définie par un IPS $< 0,90$
- Pronostic lié aux accidents coronariens ou neurologiques

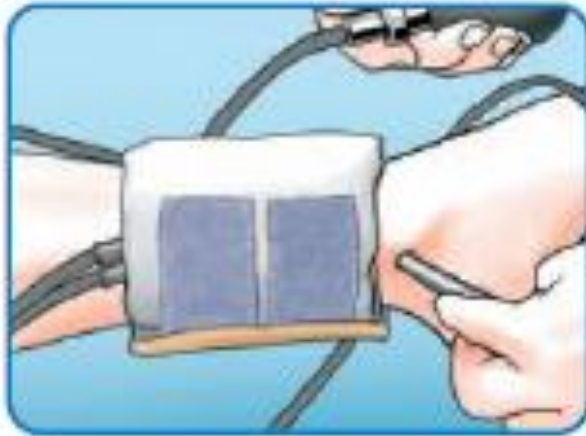
PATIENT ASYMPTOMATIQUE

Dépistage dans une population à risque
Tabac, diabète, HTA, dyslipidémie,
atcds cardio-vasculaires familiaux

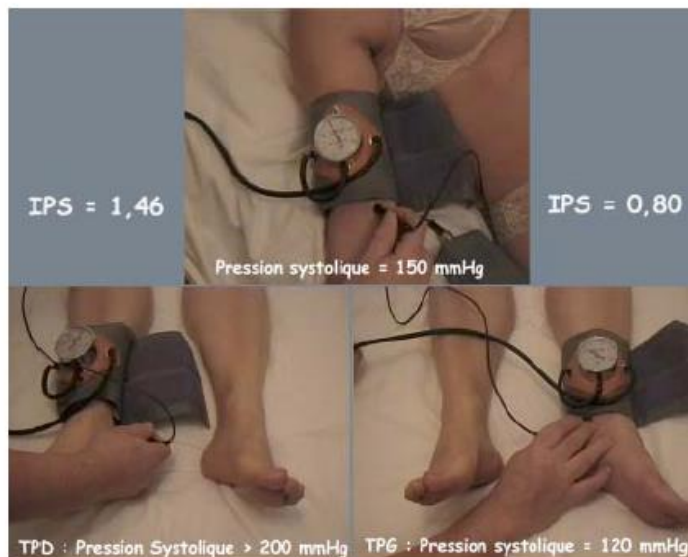
Examen clinique

Mesure de l'index de
pression systolique
+
Recueil du signal Doppler
à la cheville

Si signal Doppler et IPS normaux : l'AOMI
est exclu avec une fiabilité > 90 %



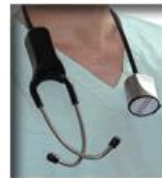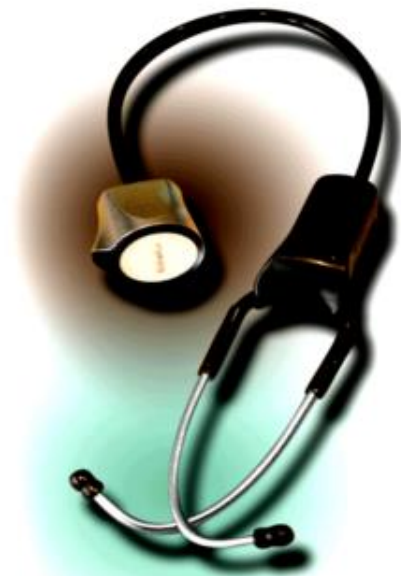Mesure de la PAS
à la cheville avec
une sonde Doppler



POUR MÉMOIRE

Les valeurs de l'IPS
doivent figurer dans tout
compte rendu d'Echo
Doppler des artères
des membres inférieurs.
Nous conseillons aux
médecins généralistes
lorsqu'ils prescrivent
un Echo Doppler artériel
des membres inférieurs
d'ajouter la mention
« avec mesure des IPS
de cheville ».

- ▶ Patient au repos, détendu, en décubitus dorsal depuis 10 minutes, salle non surchauffée
- ▶ Brassard adapté au membre (même brassard pour les 4 membres). Au niveau de la cheville, le bord inférieur du brassard doit être juste au-dessus des malléoles
- ▶ Sonde doppler 8-10 MHz
- ▶ Repérer le signal doppler au niveau de chaque artère puis gonfler progressivement le brassard jusqu'à 20 mmHg au-dessus du seuil de disparition du signal (éviter la nociception), puis dégonfler lentement (2 mm/s) le brassard pour repérer la pression correspondant à la réapparition du signal
- ▶ Mesurer systématiquement les artères tibiales postérieures et antérieures (ou pédieuses) ainsi que les artères humérales droites et gauches
- ▶ Pour chaque membre inférieur : prendre la pression la plus élevée (ou la moyenne). N'est retenu pour l'IPS le membre ayant la pression la plus faible. En l'absence de signal tibial postérieur et pédieux, on enregistre l'artère péronière
- ▶ Pour chaque membre supérieur : si différentiel droite-gauche ≥ 15 mmHg, éliminer la pression la plus faible (suspicion de sténose sous-clavière). Pour le dénominateur, prendre la pression systolique la plus élevée (ou la moyenne des 2)
- ▶ Garder toujours la même méthode de mesure
- ▶ Un IPS $< 0,90$ est généralement considéré comme critère d'artériopathie (médiocalcose si $> 1,30$)



BREVETÉ

<http://www.odvi.com>

Nouveau Stétho
AVEC
DOPPLER INTÉGRÉ

Poids total (pile incluse)¹ : 331 g - Dimensions tête¹ : 5,5 x 5,3 cm - Dia. membrane¹ - 4,4 cm

IPS

Normal : 0,90 – 1,30

< 0,90 : AOMI
Sensibilité 95 %
Spécificité 100 %

> 1,30 : médiacalcose

ECG +/- Epreuve d'effort
ED cervical si souffle
Echographie abdominale (AAA)

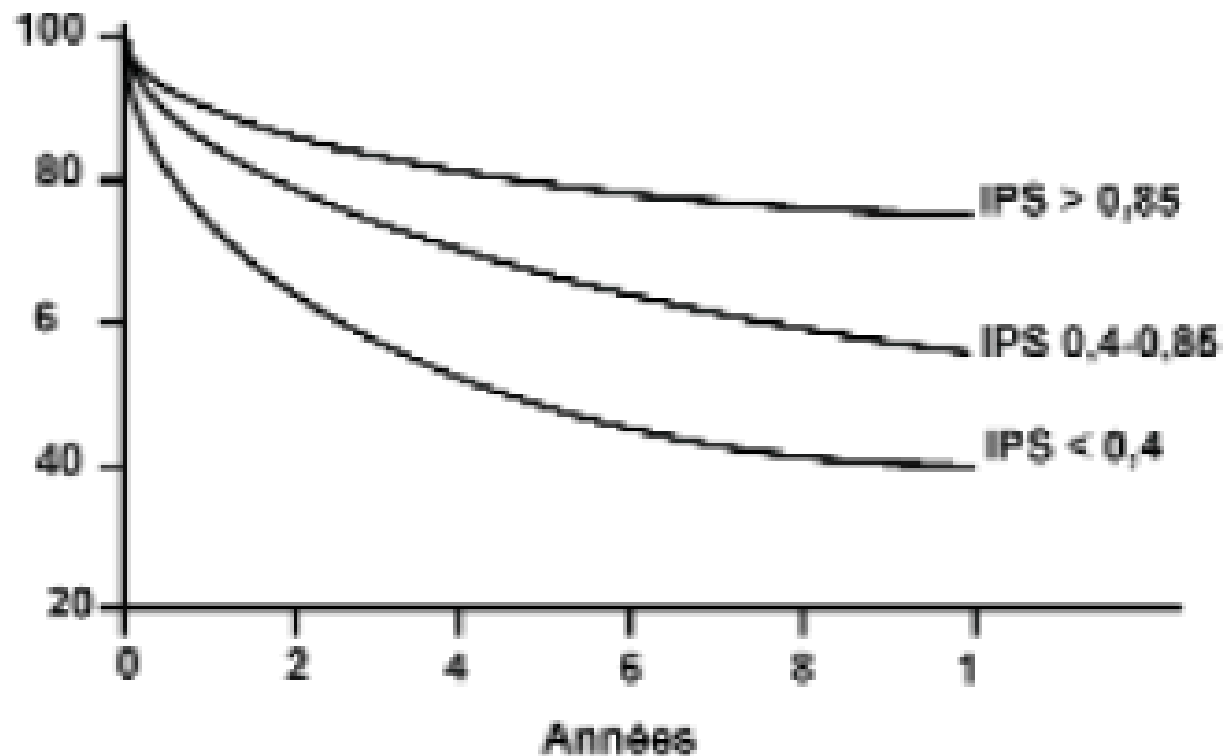


Figure 1. Taux de survie en fonction de la sévérité de l'atteinte artérielle périphérique exprimé par l'index de pression systolique (IPS)

D'après McKenna M et al. *Atherosclerosis* 1991;87:119-28

Limites et causes d'erreurs de la mesure de l'IPS

- Rigidité et médiacalcose des artères jambières
- Tout obstacle à la compression complète de l'artère : oedèmes importants, lipodystrophies majeures, plaie...
- Sténoses proximales courtes isolées avec bonne compliance d'aval
- Sténoses hors de l'axe aorte-cheville ; lésions des artères du pied
- Non respect des conditions de mesure
- Pontage très distal surtout extra-anatomique ou in situ : mesure à faire au gros orteil

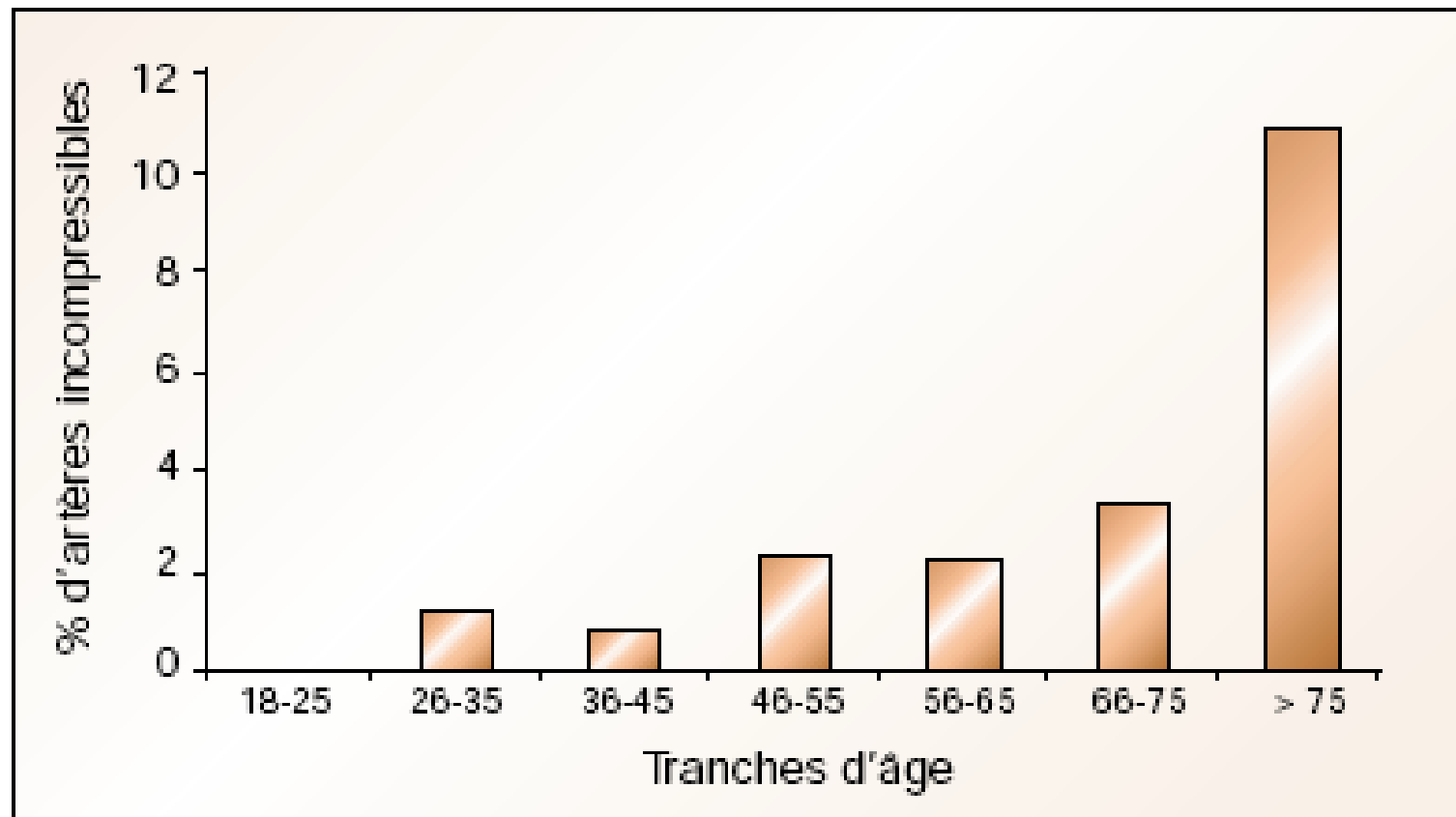
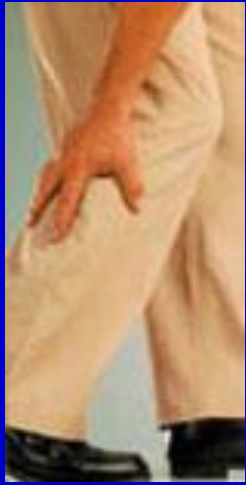

FIG. 2 – Prévalence d'artères de chevilles incompressible (> 300 mmHg) selon différentes tranches d'âge dans une population sans artériopathie clinique, issue de la population française [13].

FIG. 2 – Prevalence of incompressible ankle arteries (>300 mmHg) according to different age categories in a sample of French population without clinical peripheral arterial disease [13].



CLAUDICATION

siège des lésions et
siège de la douleur

- **Fesse, cuisse ou mollet** : iliaque commune
- **Cuisse ou mollet** : iliaque externe ou fémorale commune
- **Mollet** : Fémorale superficielle ou poplitée
- **Pied** (crampes orteils, semelle plantaire) :
Artères de jambes

CLAUDICATION

- **Prévalence** : 0,4 à 14 %
- **Evolution locale** : à 5 ans, 50 à 75 % des patients claudicants sont stables voire améliorés (développement d'une circulation collatérale). 3 à 22 % des patients nécessiteront une revascularisation
- **Evolution systémique**
 - 50 % des patients souffrant d'une CI ont une atteinte coronaire. Incidence annuelle d'infarctus non mortel : 1 à 4 %
 - Prévalence de l'atteinte cérébrovasculaire : 30 % (ED)

TASC 2000
Devenir à 5 ans
de 100 patients consultant pour une claudication

Evolution locale

**75 stabilisés
ou améliorés**

25 aggravés

**5 revascularisations et
2 amputations majeures**

Evolution systémique

**5 à 10
événements
CV**

30 DC

**55 à 60
en vie sans
événement
CV**

**16 causes cardiaques
4 causes cérébrales
3 causes vasculaires « autres »
7 causes non vasculaires**

Prise en charge du patient claudicant

- Corrections et traitements des facteurs de risque cardio-vasculaire (objectifs systémiques)
- Objectifs spécifiques d'amélioration des symptômes et de la qualité de vie
 - Amélioration de la distance de marche (test sur tapis roulant)
 - Amélioration des symptômes (questionnaire)
 - Evaluation de la qualité de vie (questionnaire)
 - Preuve objective de la perméabilité des axes artériels revascularisés = **IMAGERIE**

TRAITEMENT DE LA CLAUDICATION

- Traitements symptomatiques médicamenteux
- Chirurgie et traitements endovasculaires
 - Lésions aortiques, iliaques ou fémorales très invalidantes, après échec du traitement médical
 - Meilleurs résultats de l'angioplastie pour des lésions courtes, centrées et uniques.
 - Stent si résultat non satisfaisant, resténose ou recanalisation

CLAUDICATION

BILAN PRETHERAPEUTIQUE

Traitement chirurgical ou endovasculaire envisagé

Echographie-Doppler

Exploration complète,
fiable
et de bonne qualité ;
lésions isolées et simples

Traitement endovasculaire

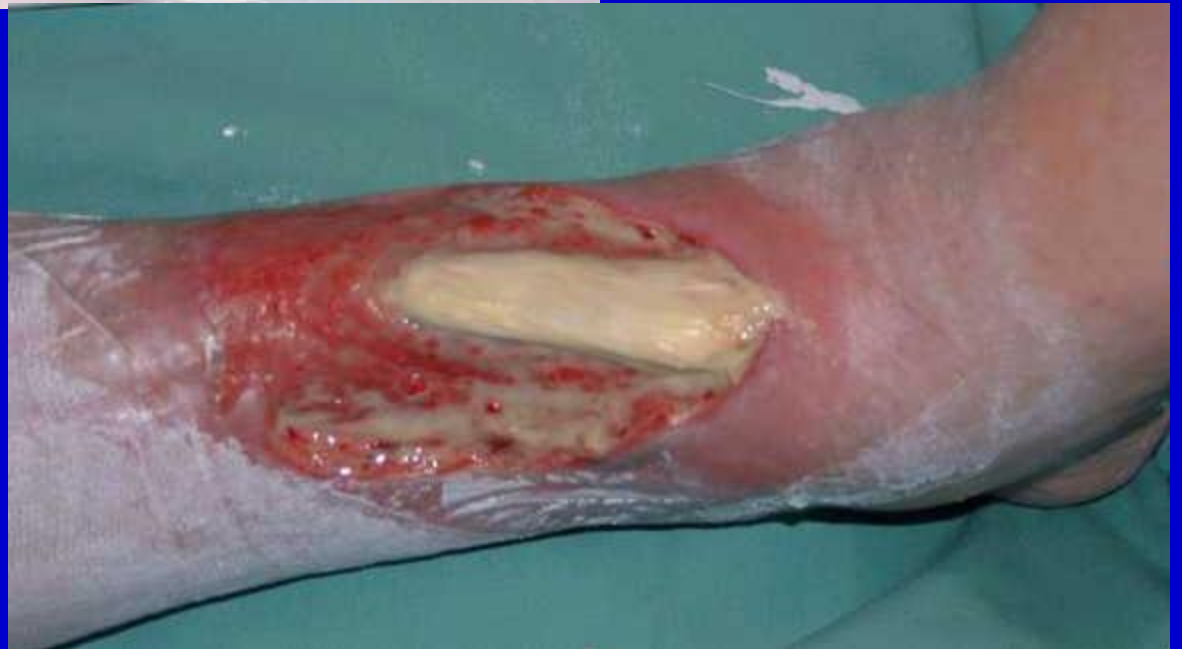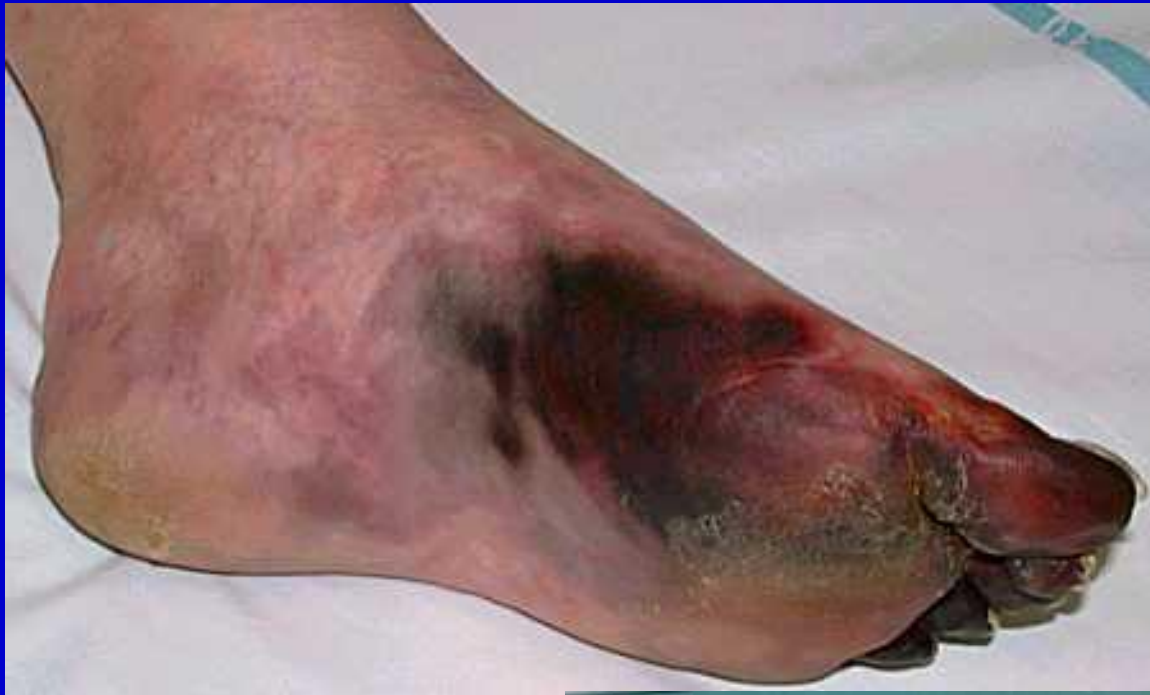Exploration difficile,
incomplète ;
lésions diffuses, complexes
ou lésions associées

Angioscanner ou angio-IRM

Décision pluridisciplinaire

ISCHEMIE PERMANENTE

- Douleurs de décubitus
- Et/ou troubles trophiques
- D'évolution supérieure à 15 jours
- Le pronostic du membre est en jeu
- Risque de complication cardio-vasculaire systémique élevé
 - La moitié des patients sont vivants et non amputés à 1 an



ISCHEMIE PERMANENTE

Critères objectifs

- **Pression systolique à la cheville < 50 mmHg**
- **Perte de la pulsatilité digitale**
- **Pression digitale < 30 mmHg**
- **TcPO₂ < 35 mm Hg**

Le concept d'ISCHEMIE CRITIQUE CHRONIQUE

=

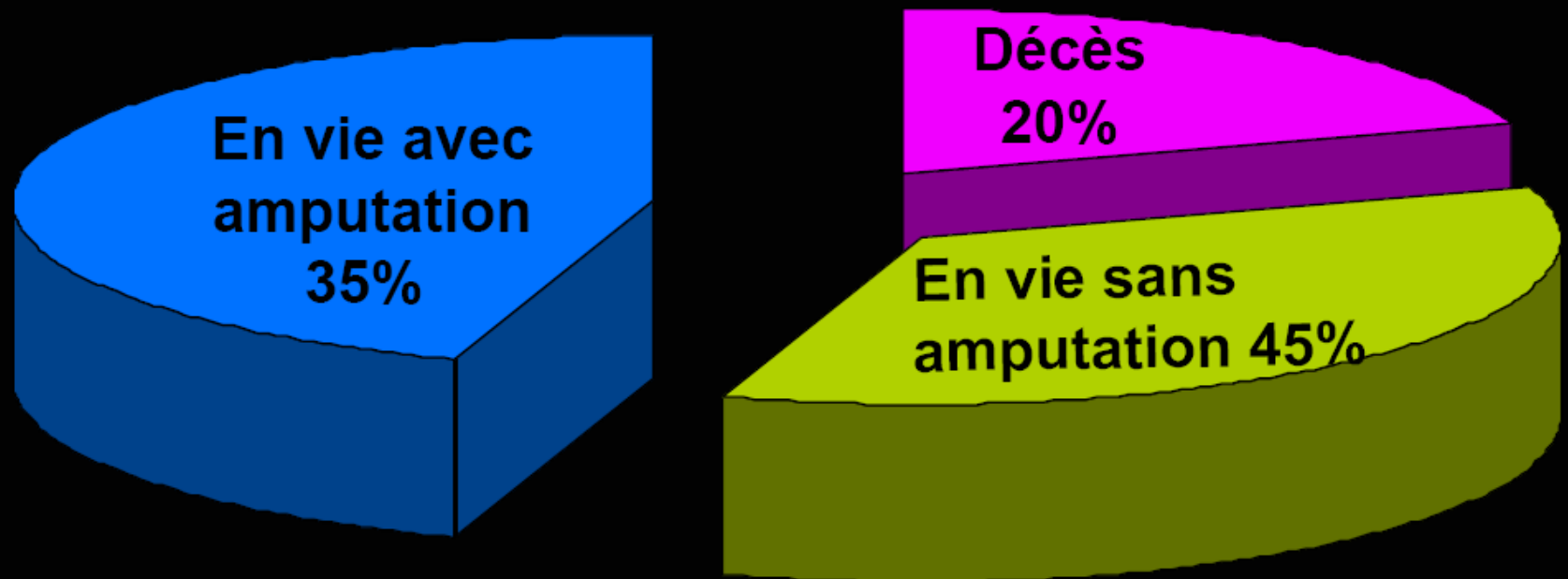
Sous-groupe plus sévère
du stade d'ischémie permanente

Douleurs de repos
nécessitant des
antalgiques, persistantes
ou récurrentes depuis
PLUS DE 2
SEMAINES avec PS à
la cheville ≤ 50
mmHg et/ou pression à
l'orteil ≤ 30 mm Hg

OU

Ulcération ou gangrène
des orteils ou du pied
avec pression systolique
à la cheville ≤ 50
mmHg et/ou pression à
l'orteil ≤ 30 mmHg

Evénements à 6 mois dans l'ischémie critique



Le concept de LESION MENAÇANTE

Lésion qui par son siège et son développement, ou sa nature emboligène, est susceptible de mettre en jeu le pronostic vital du membre inférieur en cas d'occlusion

Sténose serrée en un point stratégique compromettant la collatéralité d'un axe principal occlus ou susceptible de s'occlure à court-moyen terme.

EX : sténose serrée de la bifurcation fémorale ou de la fémorale commune. Anévrysme poplité avec matériel emboligène.

ISCHEMIE PERMANENTE ET ISCHEMIE CRITIQUE

Bilan préthérapeutique

- Evaluation de la microcirculation
 - Mesure de la pression à l'orteil
 - Mesure transcutanée de pression d'oxygène à l'avant-pied (TcPO₂)
- Bilan d'imagerie
 - Echographie-Doppler
 - Angioscanner ou angio-IRM

ISCHEMIE CRITIQUE

- BUT = SAUVETAGE DU MEMBRE
- MOYEN = REVASCULARISATION
- Les possibilités de revascularisation et le pronostic sont fonction de la qualité du réseau jambier
- Bénéfice clinique à 2 ans dans 80 % des cas si restauration du flux dans au moins un axe de jambe

PARTICULARITES DE L'AOMI CHEZ LE DIABETIQUE

- **Plus grande fréquence**
- **Evolution précoce**
- **Gravité**
- Risque relatif d'AOMI chez le diabétique : 4 chez l'homme et 6 chez la femme
- Risque d'amputation multiplié par 10 à 20
- Claudication absente chez plus de 50 % des diabétiques
- Lésions oblitérantes volontiers bilatérales, multifocales et distales

AOMI et DIABETE

- Echo-Doppler chez les diabétiques asymptomatiques de plus de 40 ans et/ou dont le diabète est ≥ 20 ans si autres FDR associés
- Répété tous les 5 ans
- Mesure de l'IPS à la cheville
 - 30 % des cas : médiacalcose
 - Alternative : PS du gros orteil

AOMI et DIABETE

- L'écho-Doppler fait le bilan lésionnel
- L'IPS n'a pas de valeur pronostique en cas d'artères incompressibles
- La mesure de la PS au gros orteil confirme l'ischémie critique chronique. Une valeur < 20 mm Hg est prédictif d'une non cicatrisation spontanée
- La TcPO₂ au dos du pied est une méthode simple et reproductible. TcPO₂ < 30 mm Hg = hypoxie permanente et prédictif de la non cicatrisation spontanée des troubles trophiques. Cet examen peut être sensibilisé par la mesure du gain de TcPO₂ après inhalation d'O₂ ou jambe pendante ; des gains inférieurs à 10 mm Hg sont de mauvais pronostic

AOMI et DIABETE

- Si revascularisation envisagée : choix entre angioscanner, angio-IRM et artériographie d'emblée
- Le caractère distal des lésions et la crainte d'une atteinte rénale feront privilégier l'angio-IRM
- L'artériographie sélective sera le premier temps d'un geste de revascularisation endovasculaire

Angioscanner ou ARM ou artériographie : les critères de choix

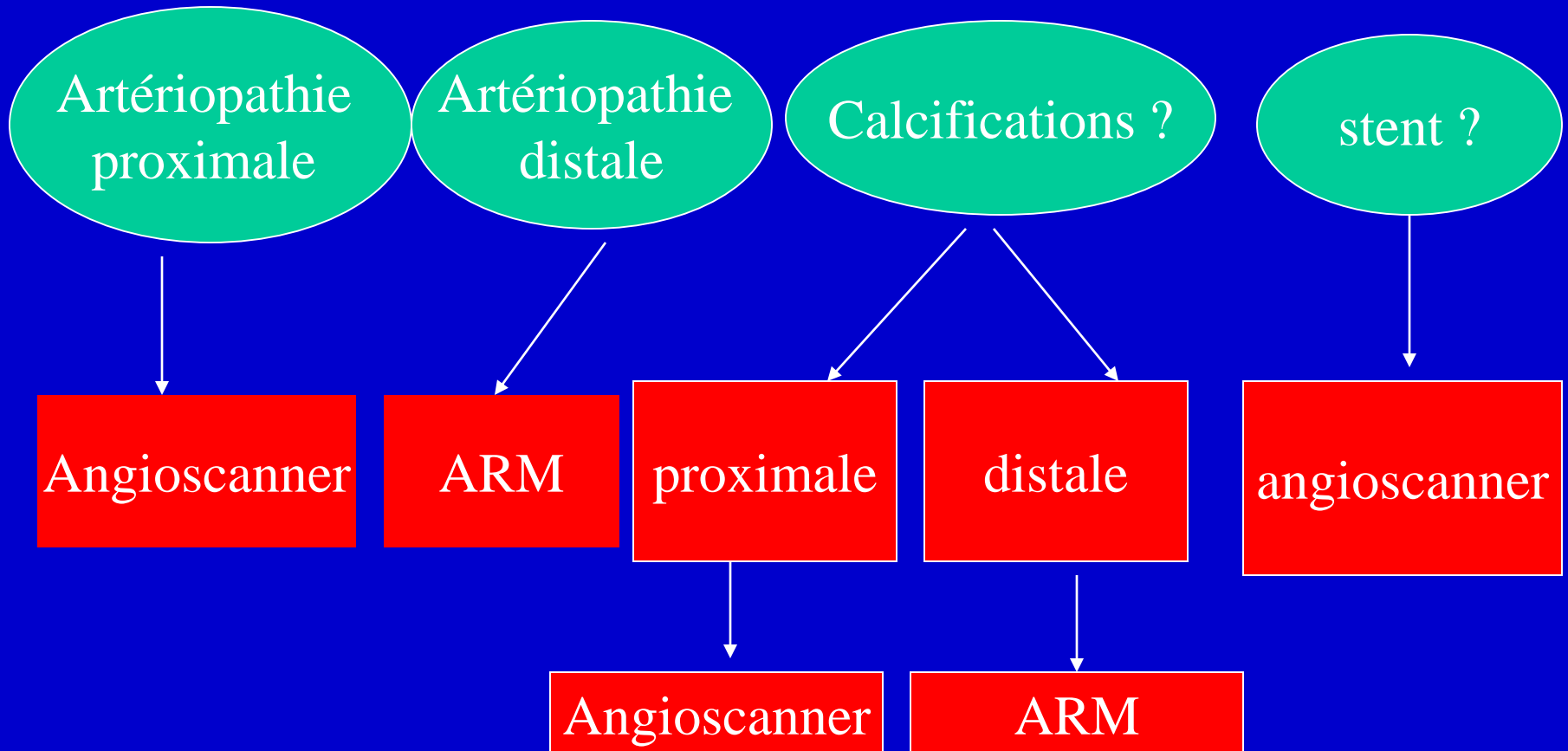


TABLEAU V

Performances diagnostiques de l'angioscanner multicoupe

Références	Wilmann 2003, n = 27 portages,	Wilmann 2003, n = 46	Martin 2003, n = 41	Ofer 2003, n = 18	Mesurole 2004, n = 16	Romano 2004, n = 42	Ota 2004, n = 24	Catalano 2004, n = 50	Portugaller 2004, n = 50	Edwards 2005, n = 44	Wilmann 2005, n = 39	Eui 2005, n = 25	Shertler 2005, n = 17
Sensibilité	97% 100%	91% 92%	88.6% (occl) 92.2% (sténoses)	90.9%	91% (43% infra- poplité)	93%	99.2% (globale) 100% (segments non calcifiés)	96%	84% (VRT) 89% (MIP) 92% (MIP + axiales)	72% 79.1%	96%	86% (sténose <50%) 79% (sténose 50-99%) 85% (occlusion)	95.6% (2 / 1mm) 95.6% (1 / 0.5mm) 97.5% (0.75 / 0.4mm)
Spécificité	98% 100%	99%	97.7% (occl) 96.8% (sténoses)	92.4%	93% (86% infra- poplité)	95%	99.1% (globale) 100% (segments non calcifiés)	93%	78% (VRT) 74% (MIP) 83% (MIP + axiales)	92.6% 93.3%	97%	90% (sténose <50%) 89% (sténose 50-99%) 98% (occlusion)	85% (2 / 1mm) 88.8% (1 / 0.5mm) 95.3% (0.75 / 0.4mm)

Tableau VI

Performances diagnostiques de l'angiographie par résonance magnétique (avec Gd)

	META-ANALYSES			Principales publications 2003-2005						
Références	<u>Nelemans</u> 2000, n = 253	<u>Visser</u> 2000, n = 216	<u>Kooleman</u> 2001, n = 475	<u>Wytenbach</u> 2003, n = 56 (28 Gd- DOTA, 28 Gd- BOPTA)	<u>Cronberg</u> 2003, n = 35	<u>Bezooijen</u> 2004, n = 15 Acquisition parallèle vs standard) Artères proximales	<u>Bezooijen</u> 2004, n = 15 Acquisition parallèle vs standard) Artères sous- poplitées	<u>Schmitt</u> 2005, n = 216, artères de jambes et pieds	<u>Leiner</u> 2005, n = 249	<u>Janka</u> 2005, n = 27 (1 Tesla)
Sensibilité	92%- 100%	97.5%	94%	96% (Gd- DOTA) 94% (Gd- BOPTA)	92%	<u>Acquisition standard</u> 79% (sténose>50%) 93% (sténose>75%) 92% (occlusion) <u>Acquisition parallèle</u> 89% (sténose>50%) 100% (sténose>75%) 100% (occlusion)	<u>Acquisition standard</u> 87% (sténose unique>50%) 90% (sténose diffuse>50%) 72% (occlusion) <u>Acquisition parallèle</u> 87% (sténose unique>50%) 92% (sténose diffuse>50%) 78% (occlusion)	80%- 100%	84%	91.1%- 94.4%
Spécificité	91%-99%	96.2%	94%	85%-93% (Gd- DOTA) 89%-93% (Gd- BOPTA)	64%	<u>Acquisition standard</u> 97% (sténose>50%) 100% (sténose>75%) 100% (occlusion) <u>Acquisition parallèle</u> 99% (sténose>50%) 100% (sténose>75%) 100% (occlusion) 93%	<u>Acquisition standard</u> 84% (sténose unique>50%) 86% (sténose diffuse>50%) 93% (occlusion) <u>Acquisition parallèle</u> 94% (sténose unique>50%) 100% (sténose diffuse > 50 %) 99% (occlusion)	93%- 100%	97%	90.6%- 91.3%

LES PARAMETRES ESSENTIELS

- LOCALISATION DES LESIONS

- Proximales
- Distales



RESOLUTION
SPATIALE
ET
RESOLUTION
TEMPORELLE

- CALCIFICATIONS

- CONTAMINATION VEINEUSE

- Troubles trophiques
- Insuffisance veineuse
- Opérés récents



DISTALITE

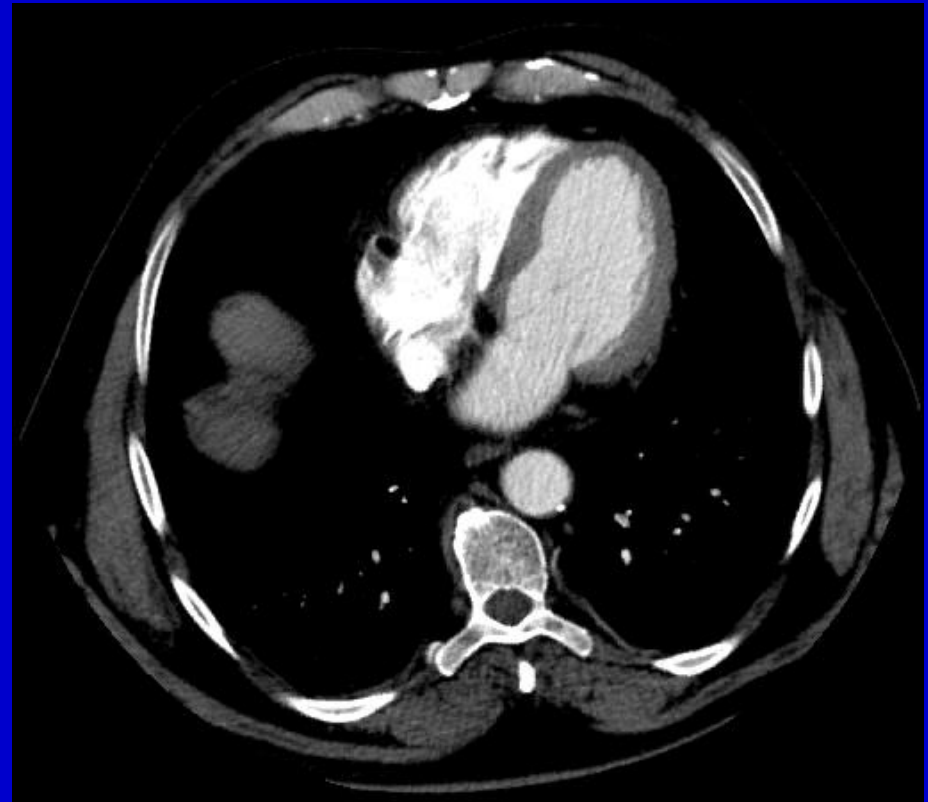
LESIONS PROXIMALES

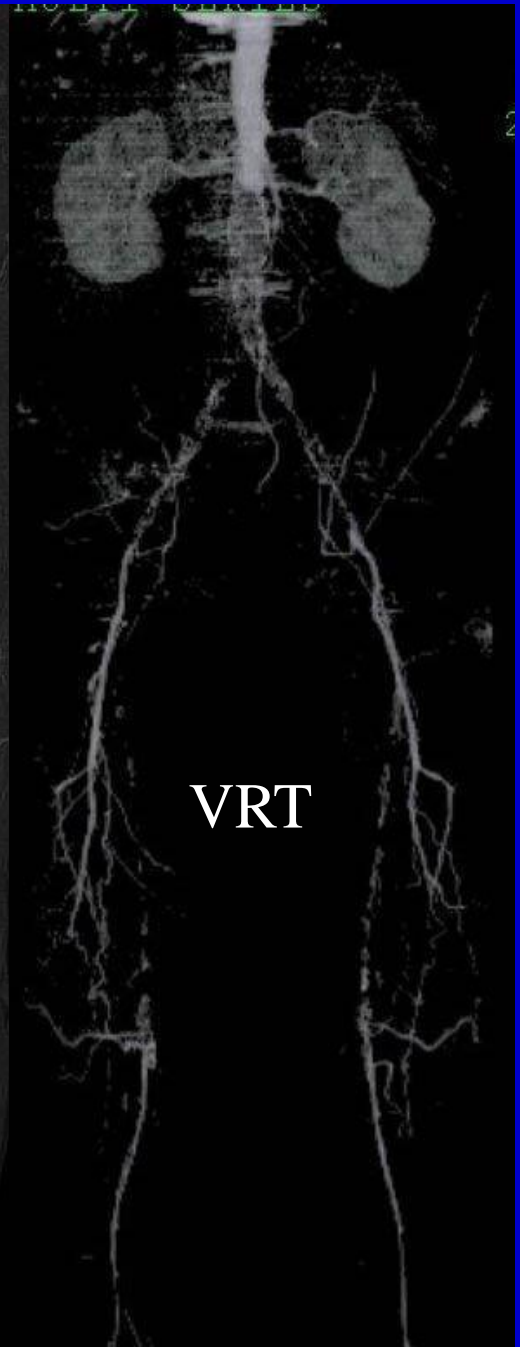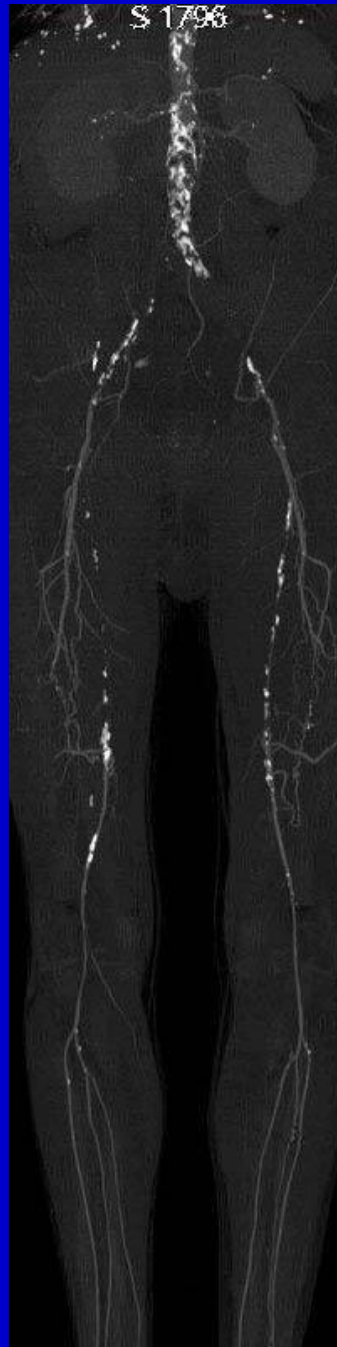
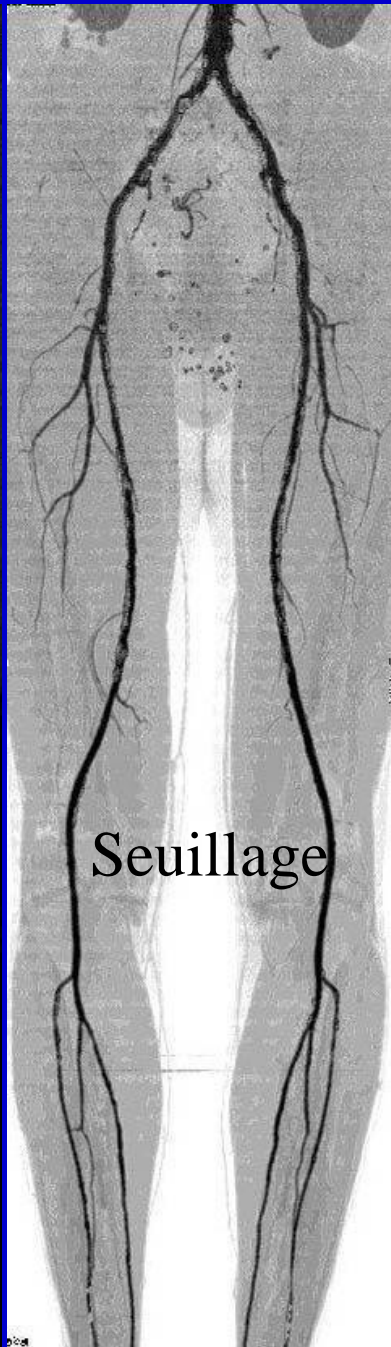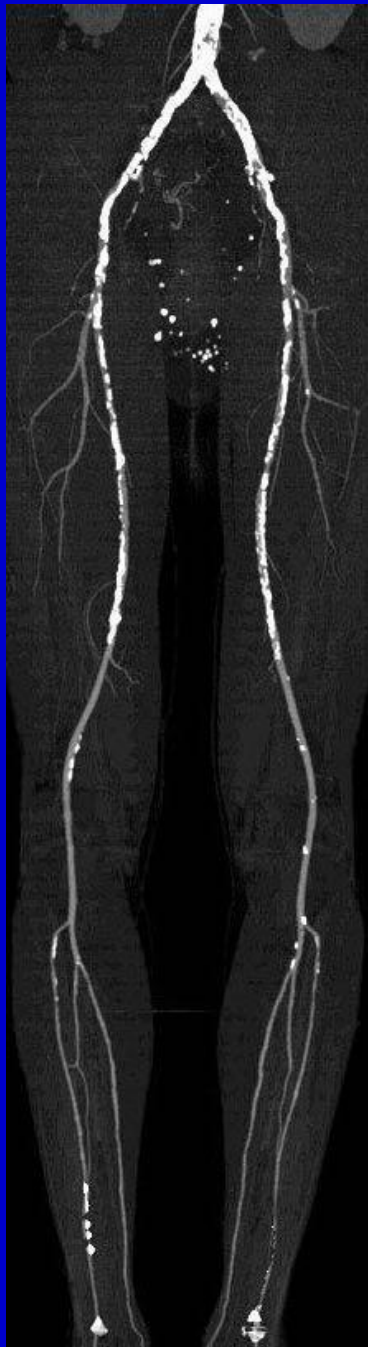L'angioscanner est la technique de choix en raison de sa disponibilité à la condition de disposer des outils de post-traitement permettant de s'affranchir du problème des calcifications

L'ARM est une alternative et a fait la preuve de ses performances pour l'analyse des flux lents et complexes mais elle n'est pas suffisamment disponible

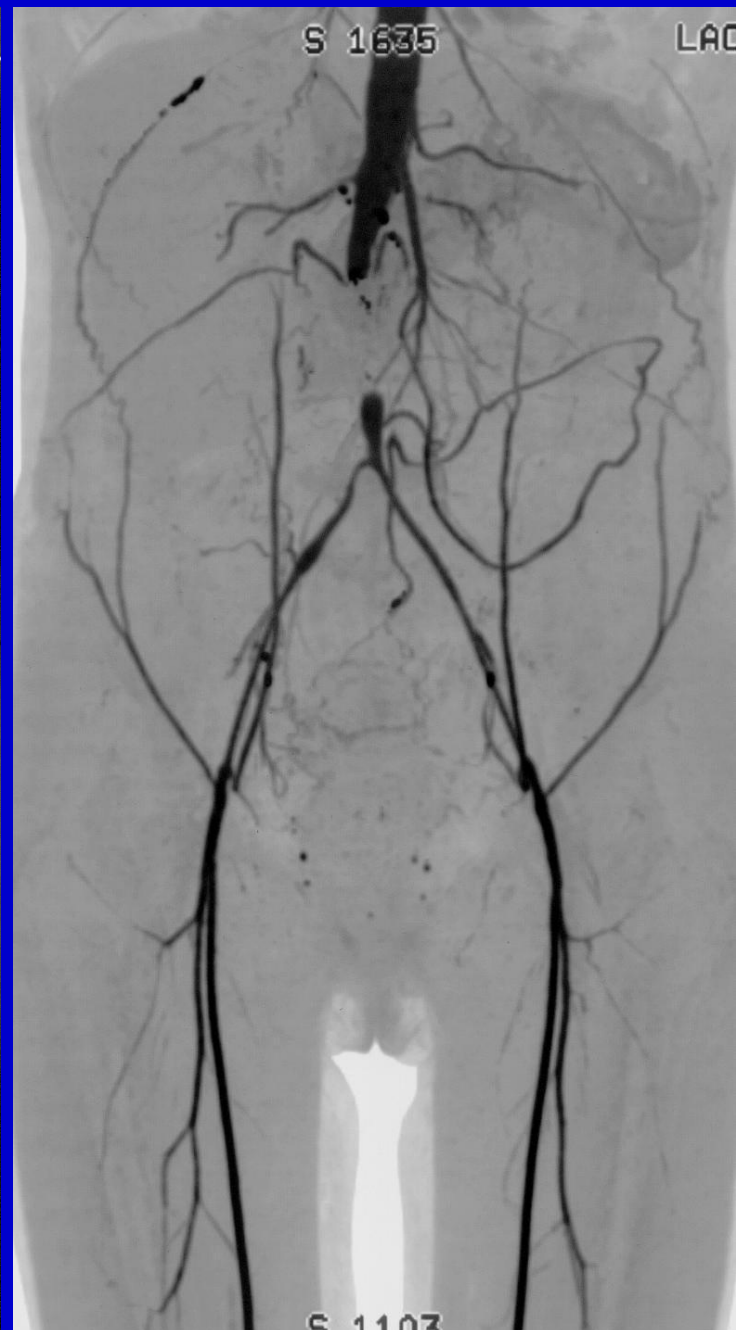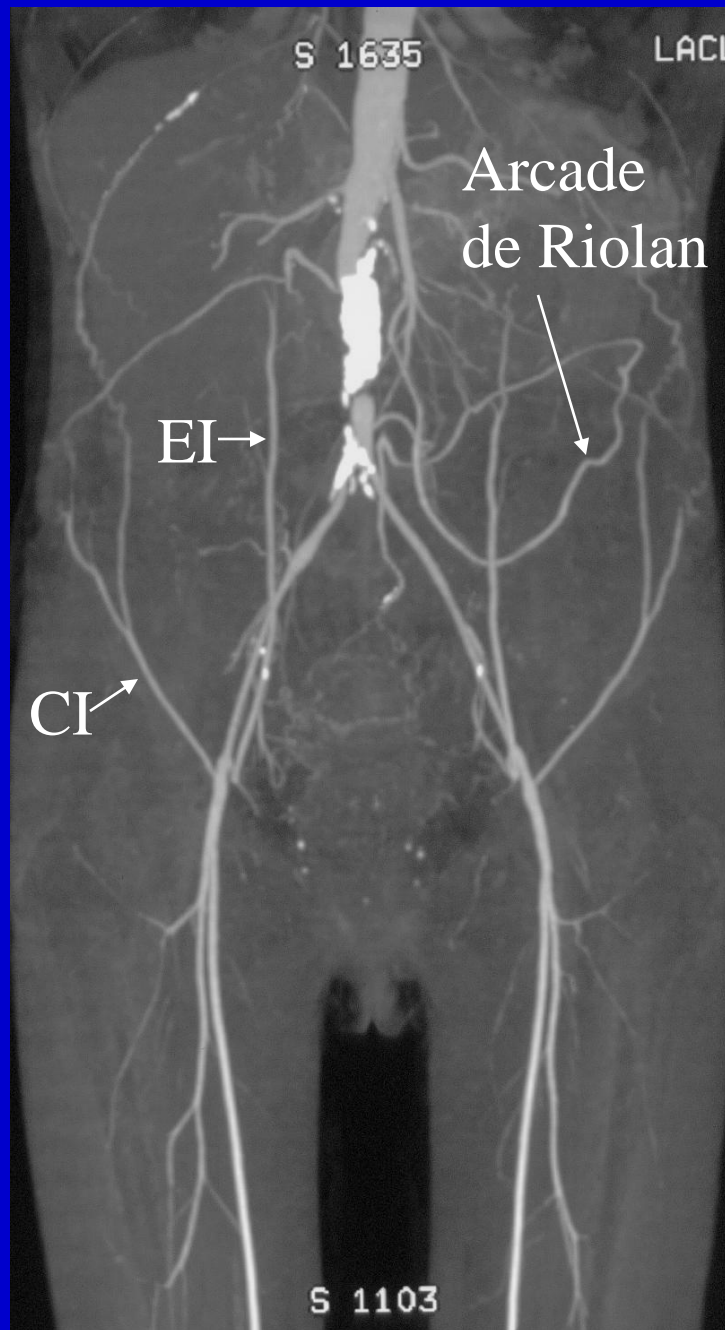
Technique de l'angioscanner

- Collimation sub-millimétrique
- 100 à 140 mls à 4 mls/sec (PDC 320 à 400 mg I/ml)
- Acquisition des coupes aux pieds
- Temps d'acquisition : environ 30 secondes
- Reconstructions 2 mm/1mm
- Segmentation des structures osseuses
- MIP, VRT, MPR et axiales
+++



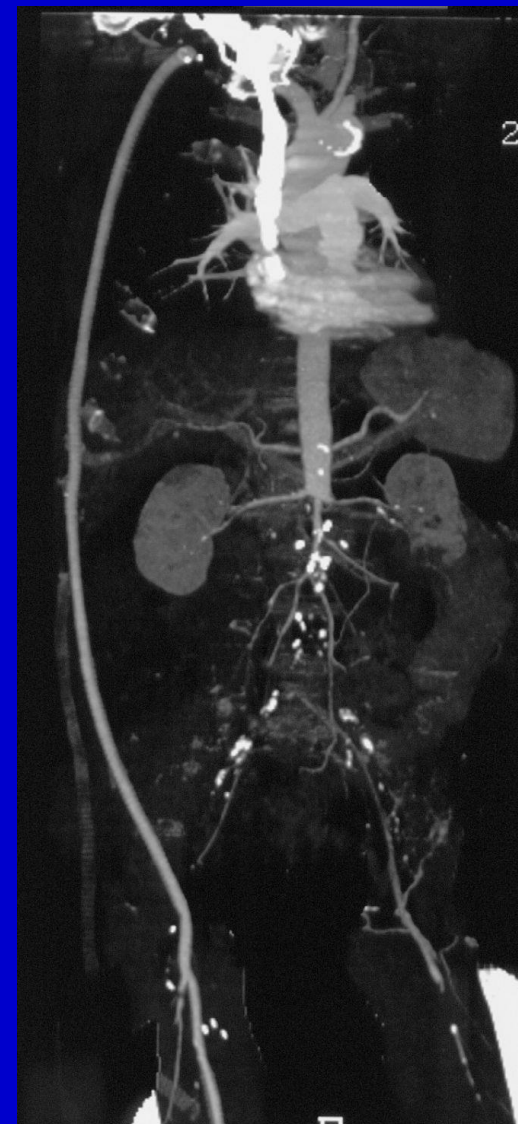
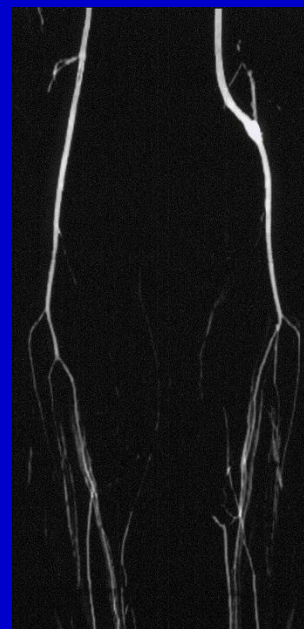
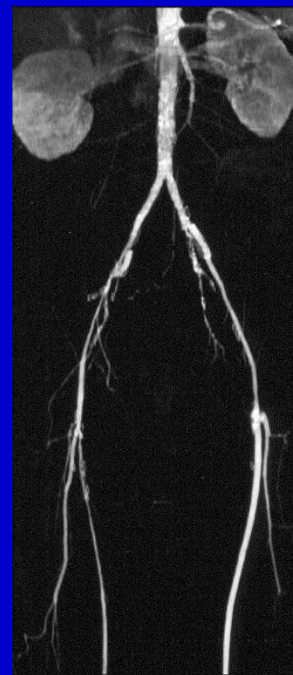
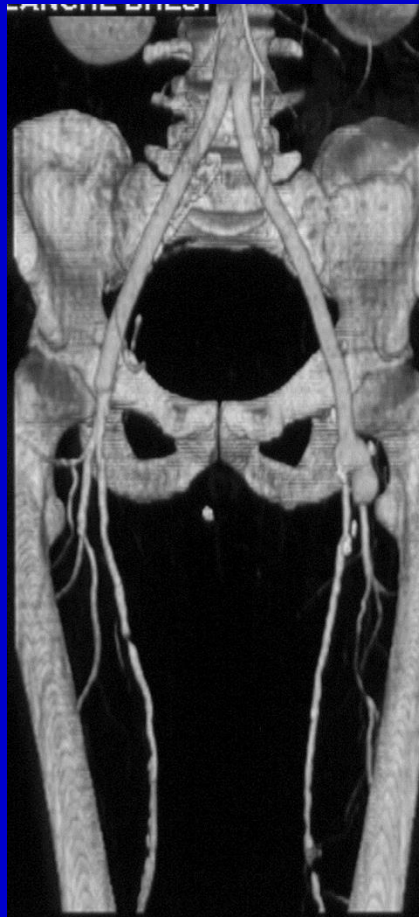
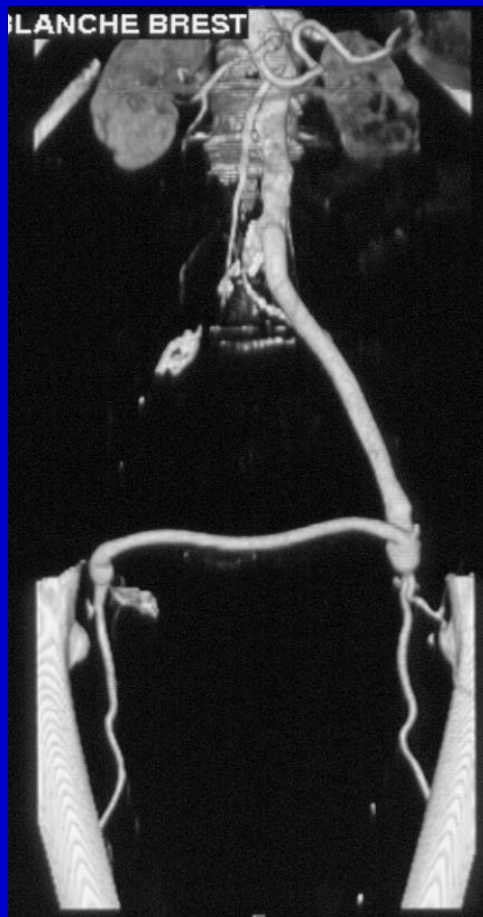


**Angioscanner
=
Injection
systémique
=
Analyse
optimale
des collatérales**



AOMI

contrôle pontages



Nécessité d'une maîtrise du post-traitement

MIP

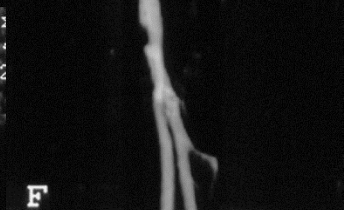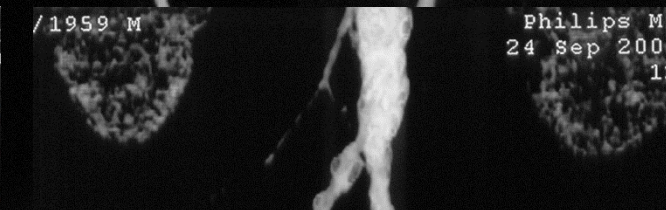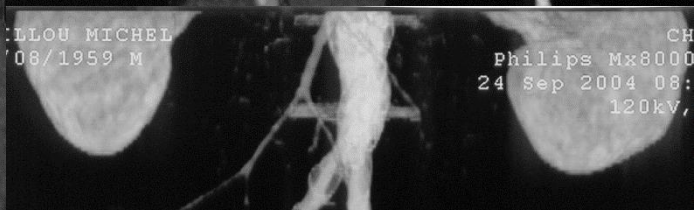

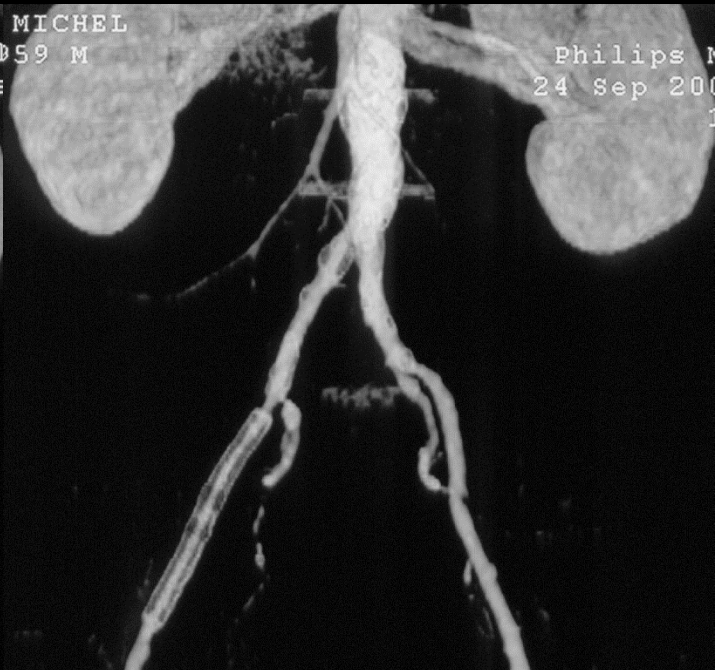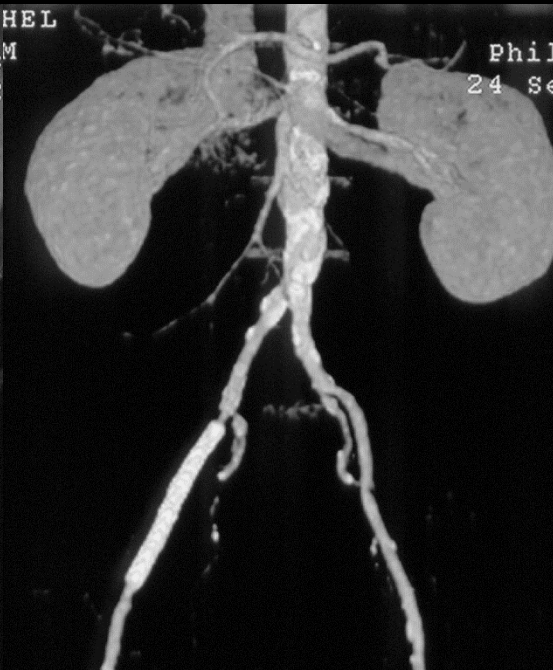
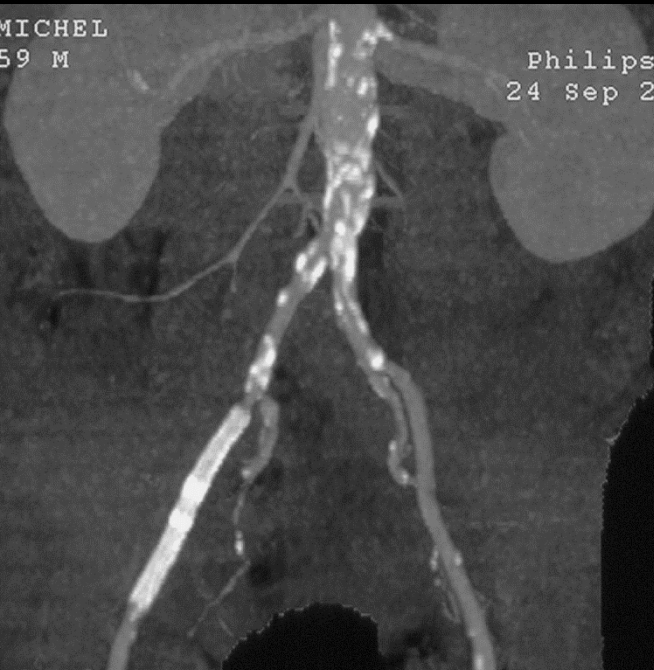MPR/extraction d'axe

Rendu de volume (VRT)

MICHEL
59 M
Philips
24 Sep 2

HEL
Philips
24 Sep

MICHEL
PhiD59 M
24 Sep 200



mm

ILLOU MICHEL
08/1959 M

CH
Philips Mx8000
24 Sep 2004 08:
120kv,

/1959 M

Philips M
24 Sep 200
12

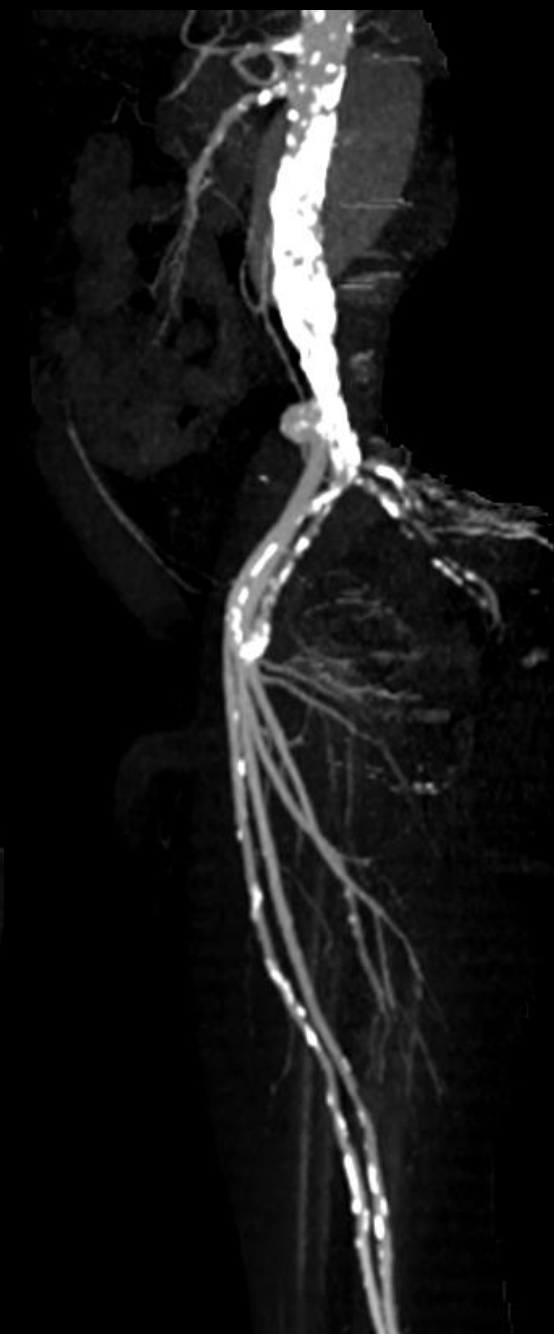
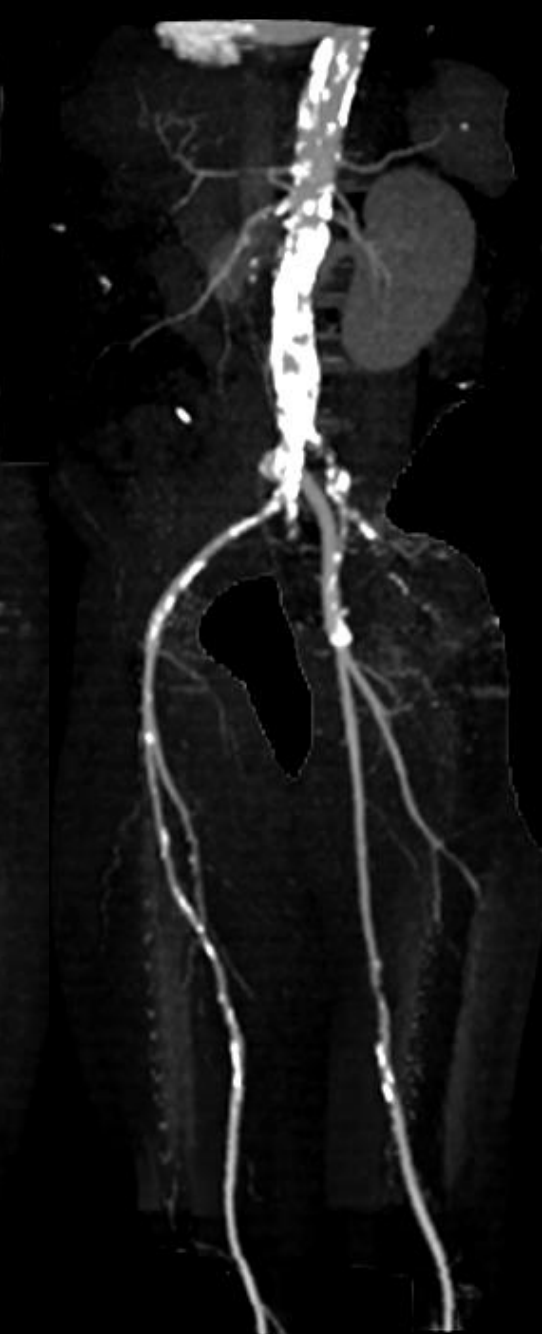
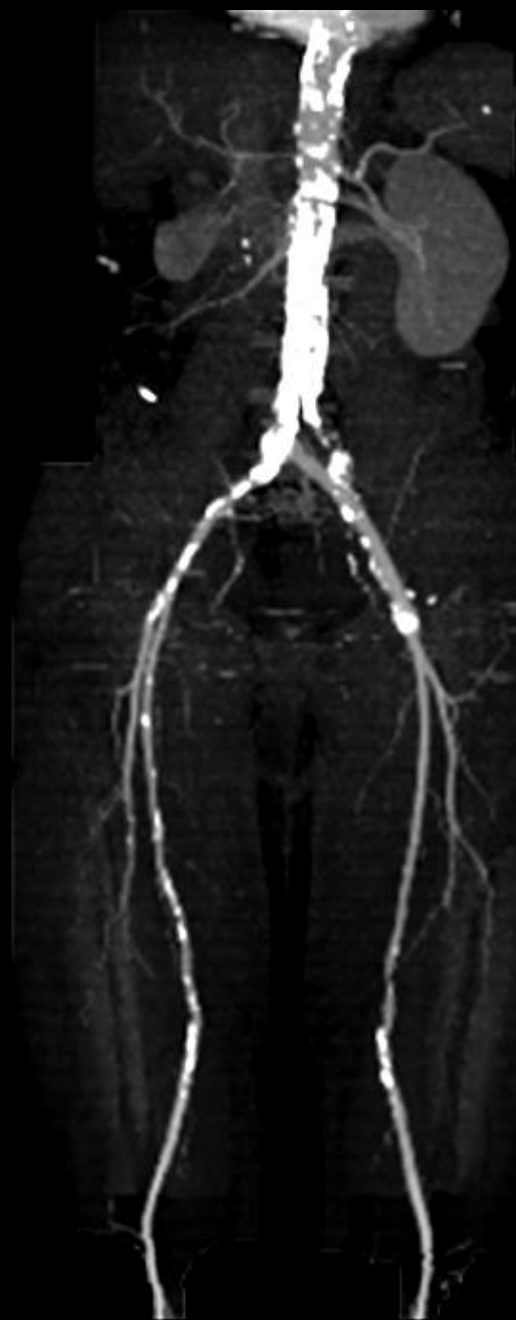
H
A
1.33 L
364.0 mm
F

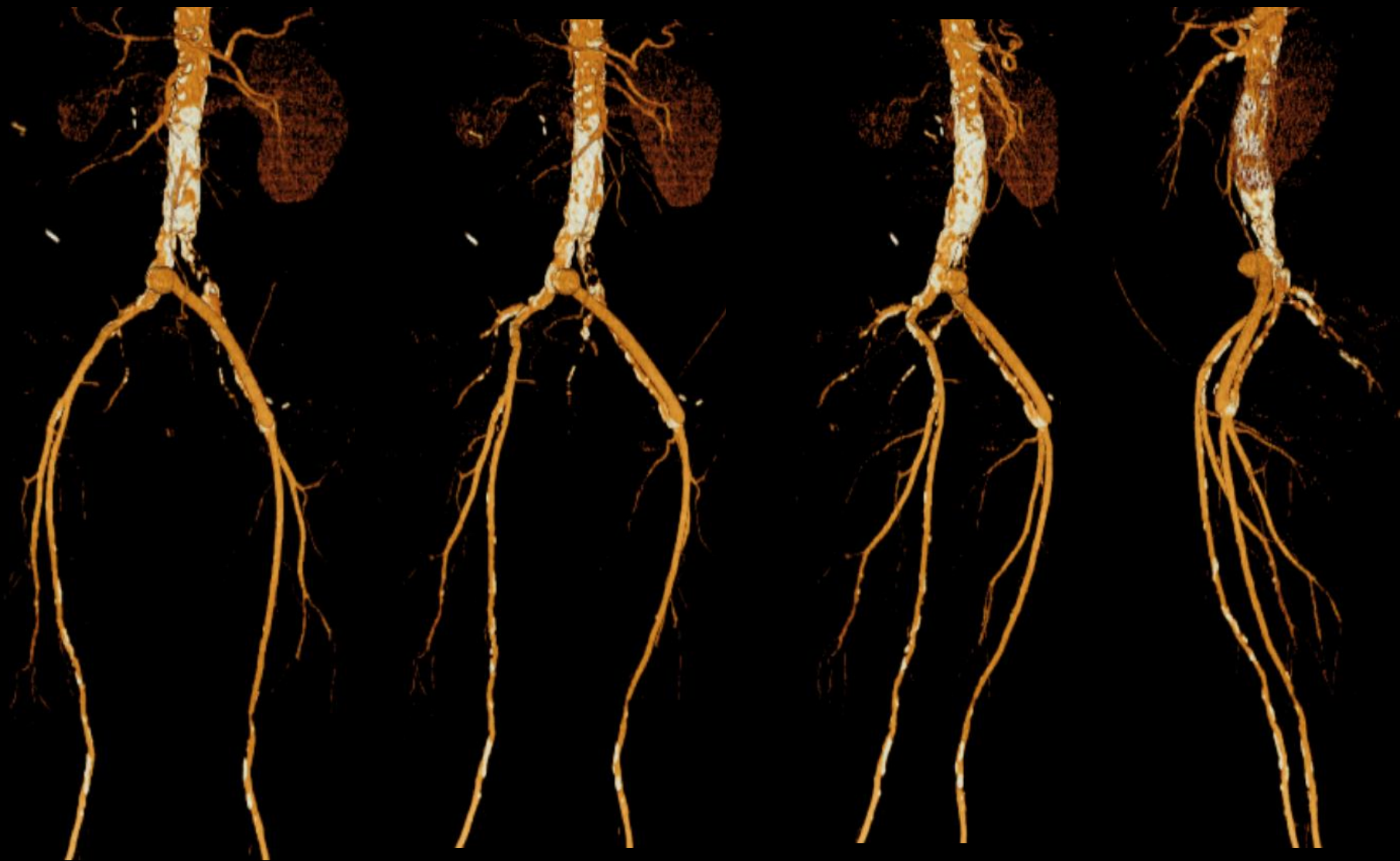
L
20
4.0 mm

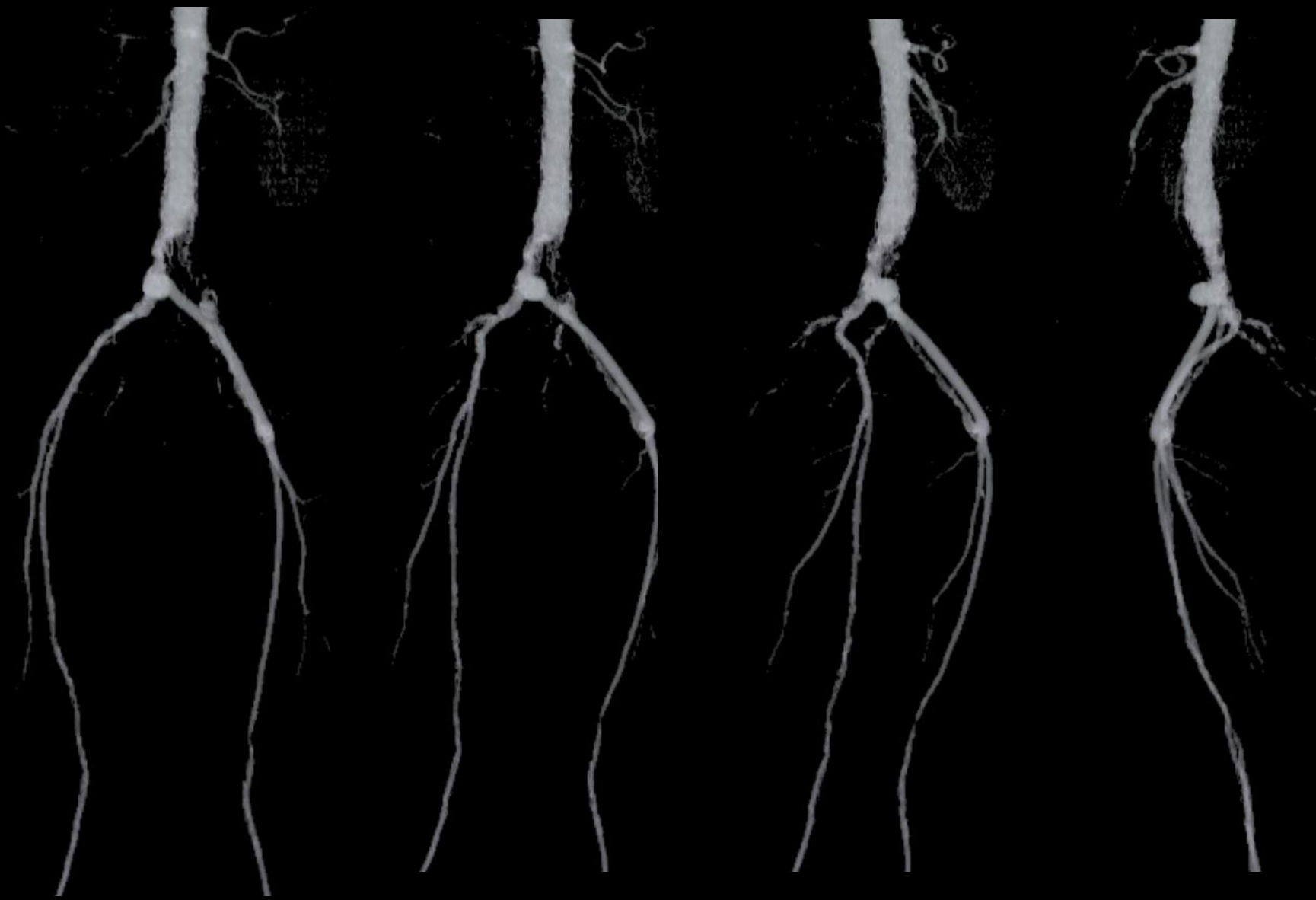F

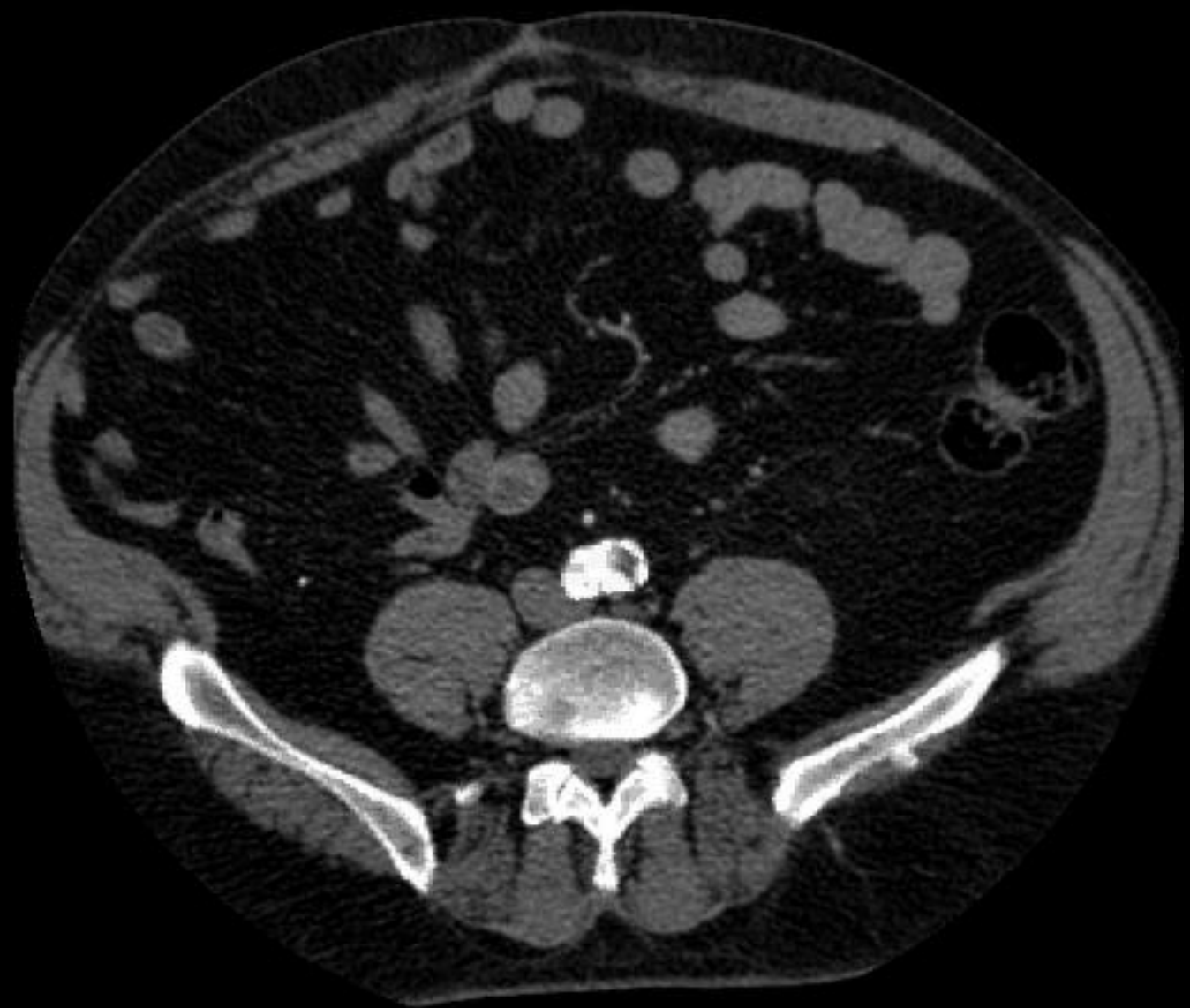F

F

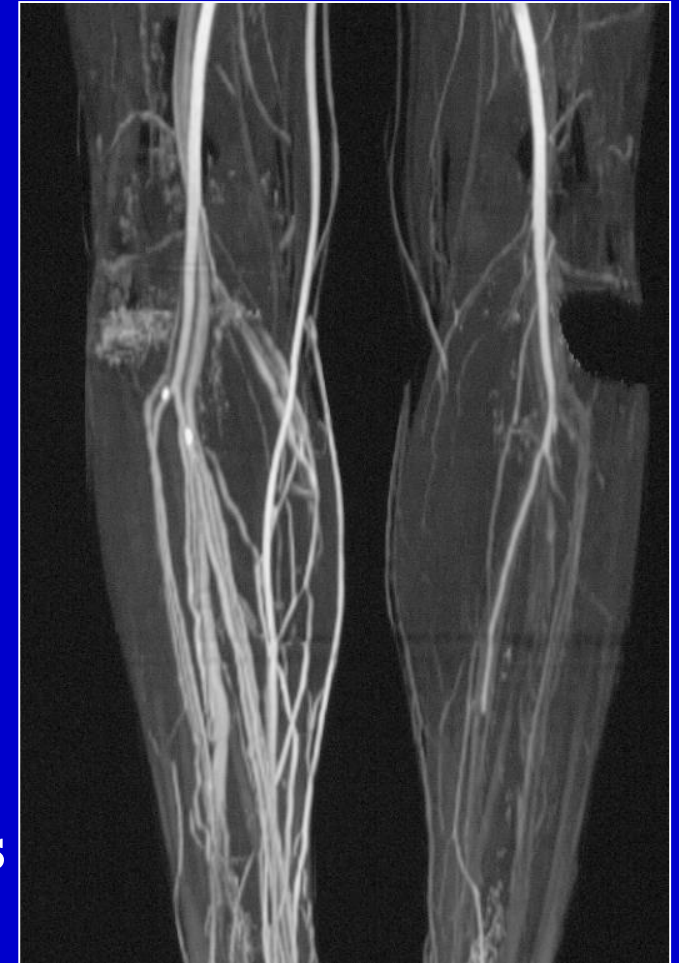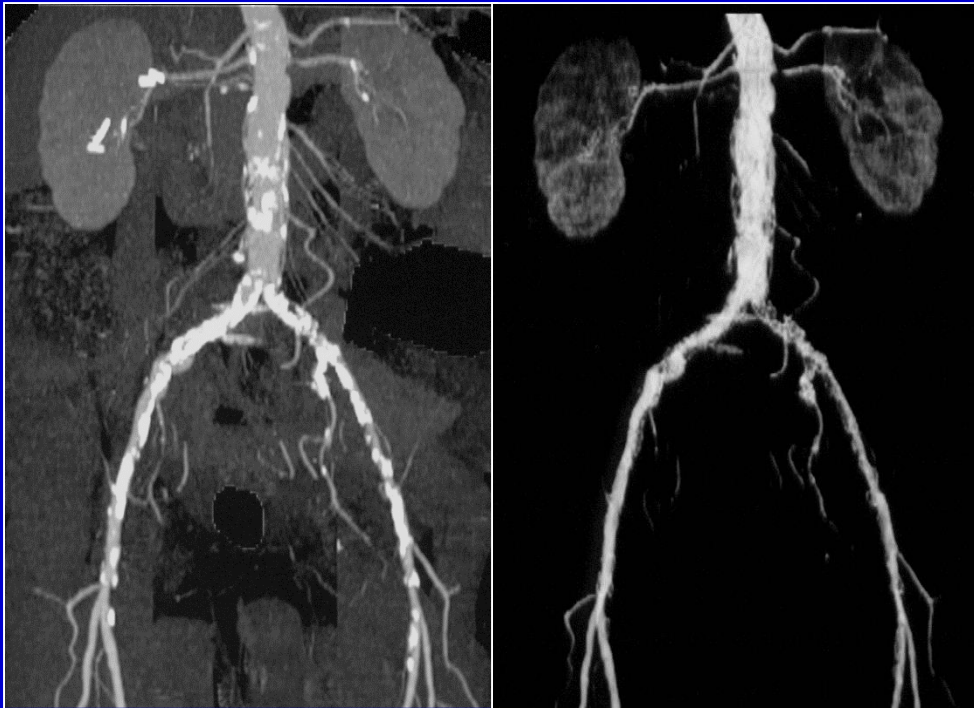








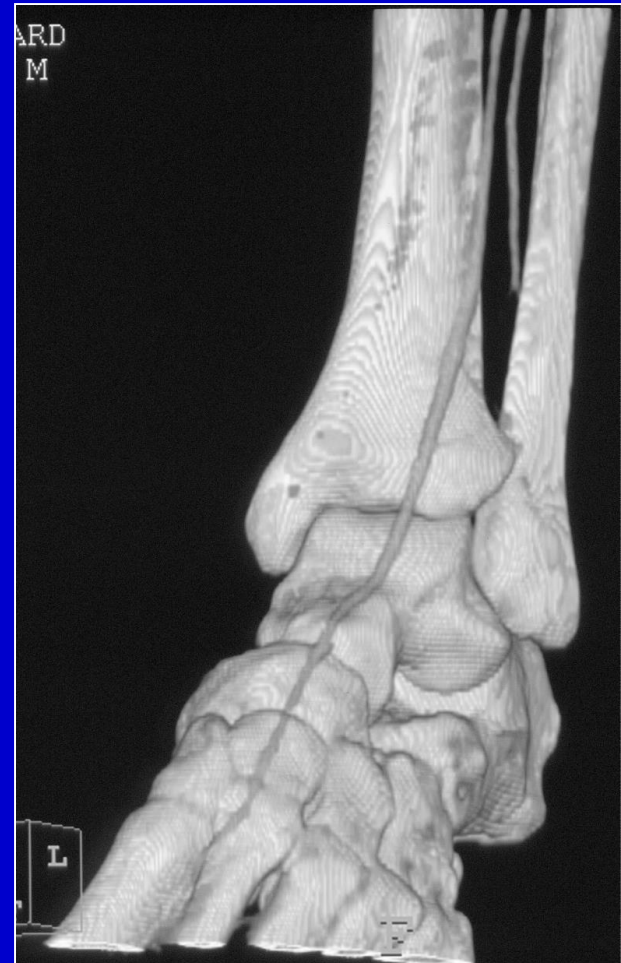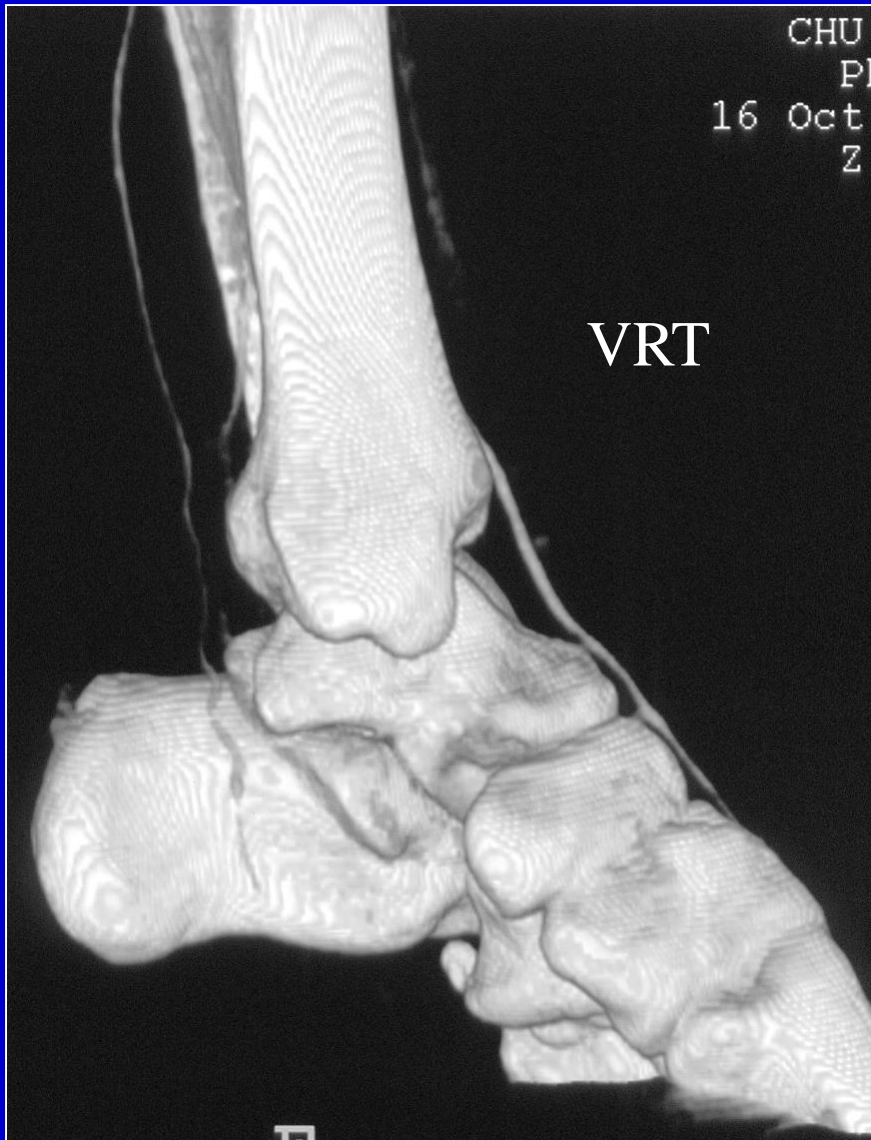
Les difficultés de l'angioscanner



- Les calcifications pariétales
- Le retour veineux précoce chez les patients porteurs de troubles trophiques importants
- La difficulté de visualisation des artères du pied

ARTERES DU PIED

16x0.75 mm
Reconstructions 2 mm
chevauchées

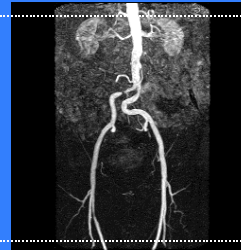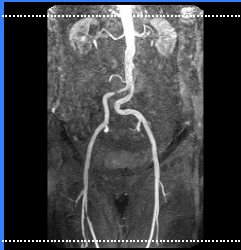
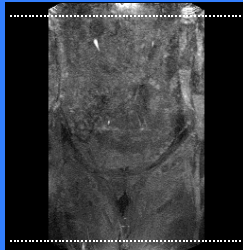


Technique de l'ARM (GE Signa Excite 1.5 T)

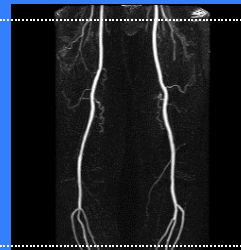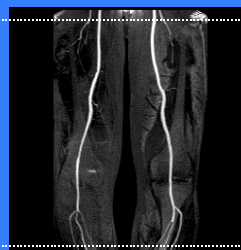
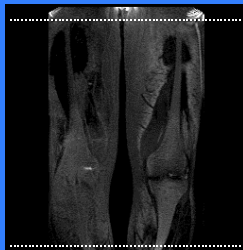
- Acquisition multistations
- 3 paliers
- Antenne « body tunnel » pour les 1er et 2ème paliers
- Antenne « botte » pour le 3ème palier (distalité)
- Masques aux 3 paliers
- Déclenchement en fluoro-IRM
- Pasting

3 ACQUISITIONS

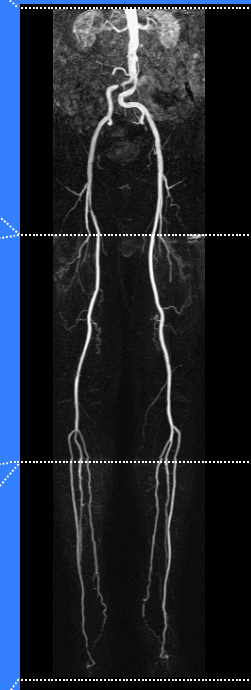
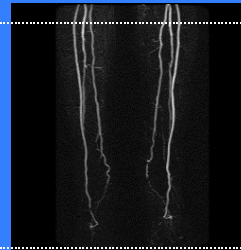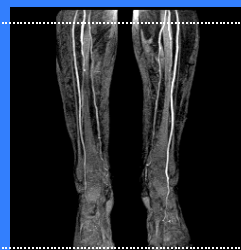
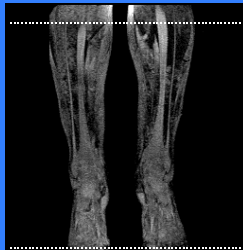1^{er} segment



2^{ème} segment



3^{ème} segment



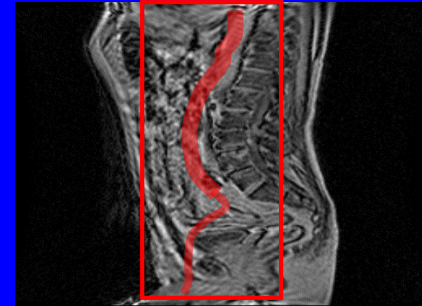
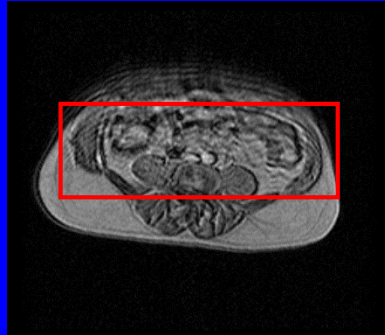
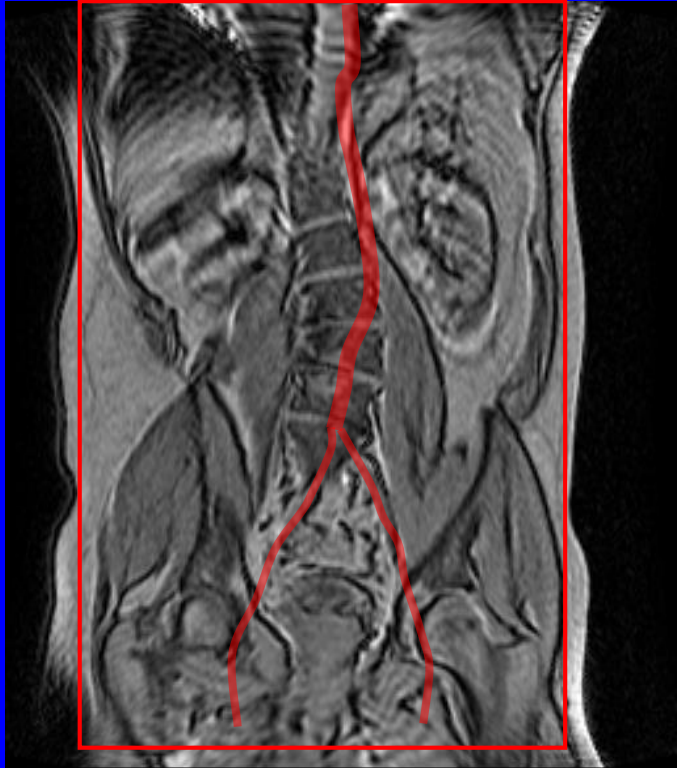
Pasting

Masques

Injection

Soustractions

Acquisition 1^{er} palier



Paramètres 1er palier (Signa Excite 1.5 T)

TR 3.5 msec / TE 1.2 msec

FOV 46 x 41.4 cms

40 partitions

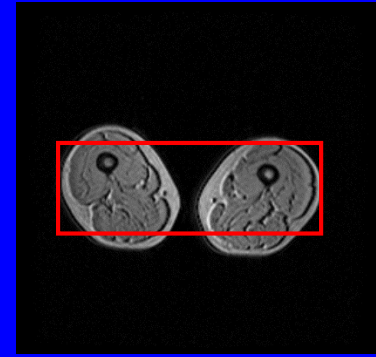
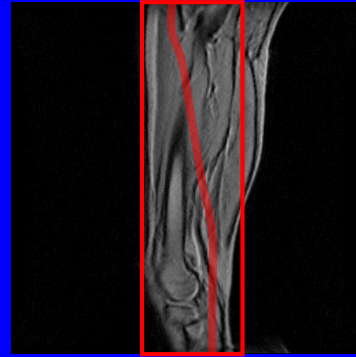
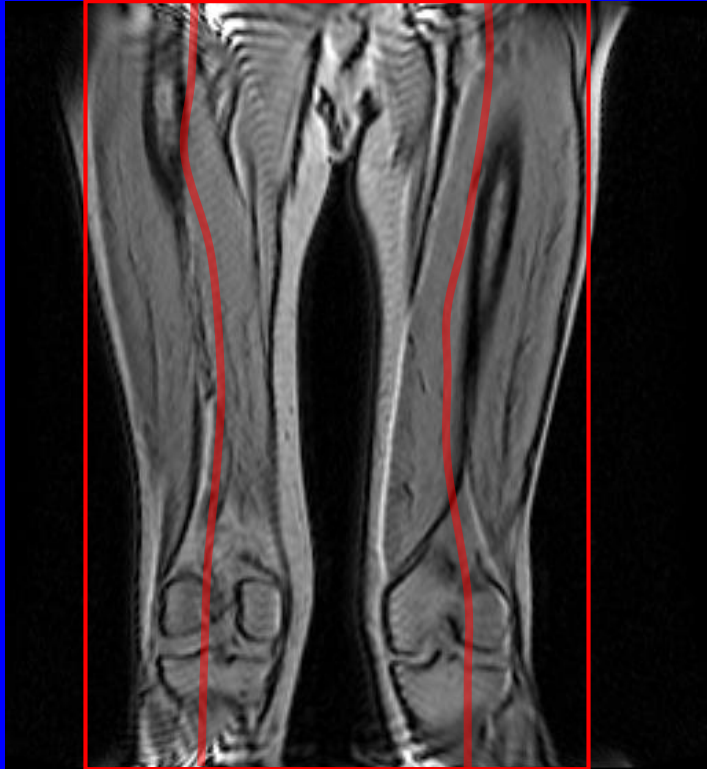Temps d'acquisition 16 secondes

Ep 4 mm / gap 3 mm

Matrice 320 x 160

Z512 / Z4

Acquisition 2^{ème} palier



Paramètres 2^{ème} palier (Signa Excite 1.5 T)

TR 3.5 msec / TE 1.2 msec

FOV 46 x 36.8 cms

40 partitions

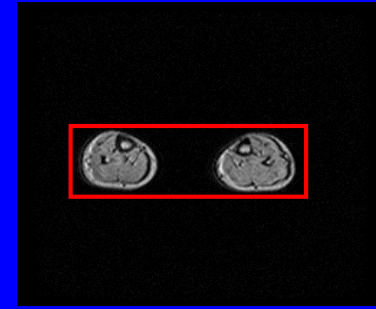
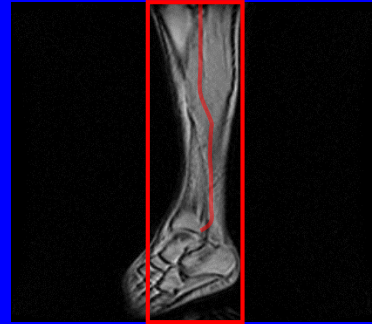
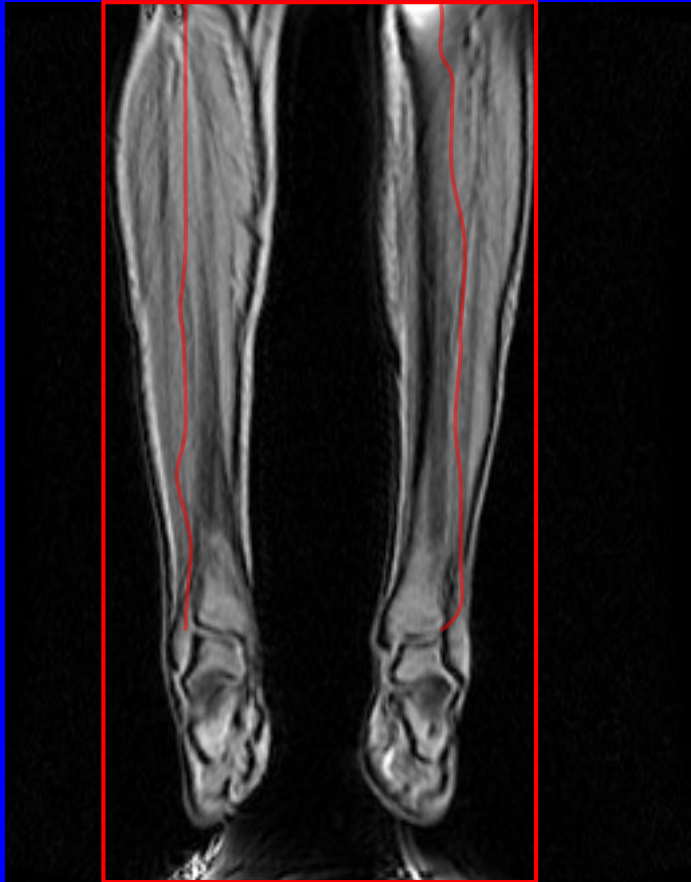Temps d'acquisition 16 secondes

Ep 3.6 mm / gap 2.7 mm

Matrice 320 x 192

Z512 / Z4

Acquisition 3^{ème} palier



Paramètres 3^{ème} palier (Signa Excite 1.5 T)

TR 4.4 msec / TE 1.6 msec

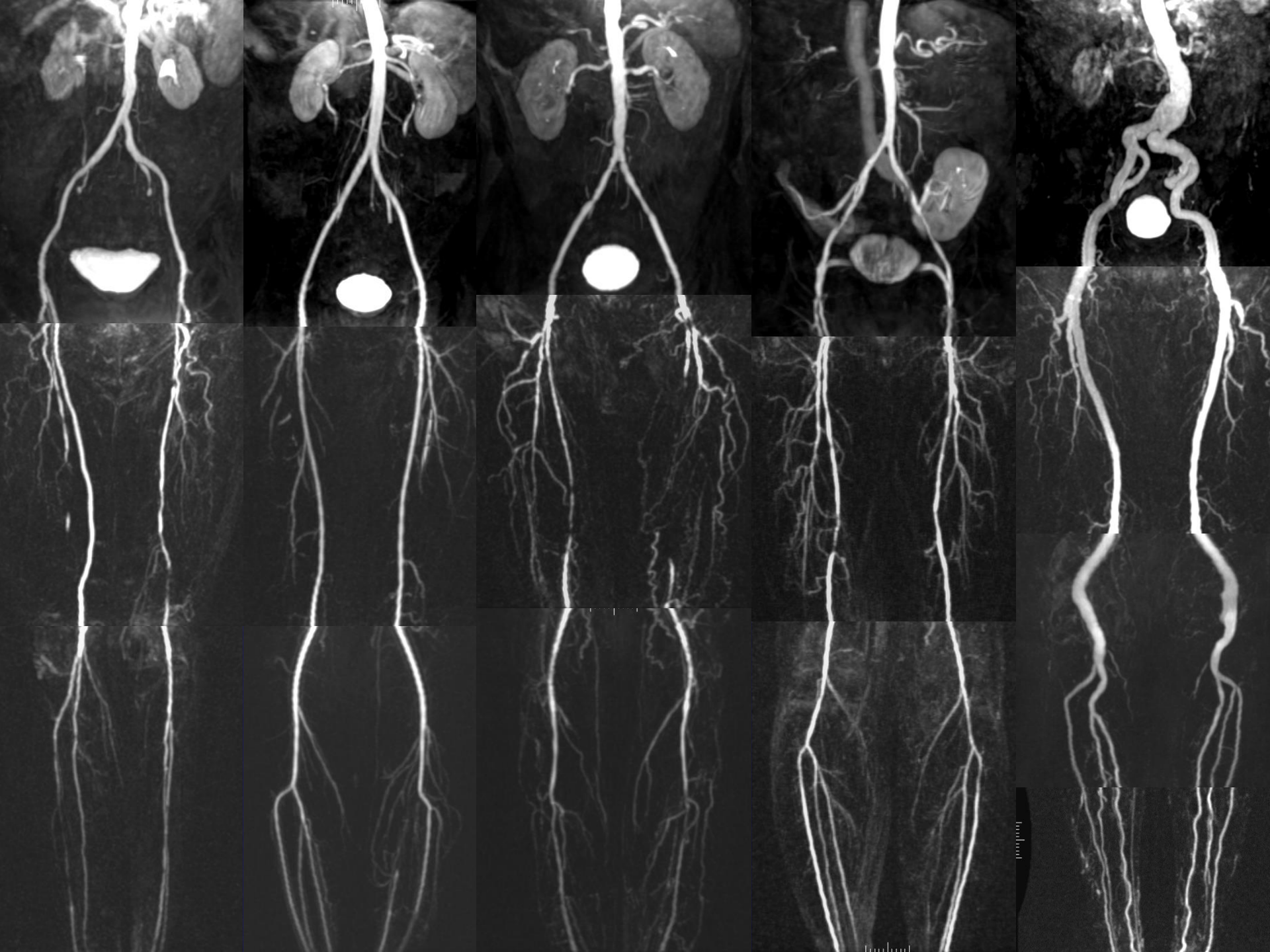
FOV 46 x 36.8 cms

Temps d'acquisition **58 secondes**
(ELLIPTIQUE-CENTRIQUE)

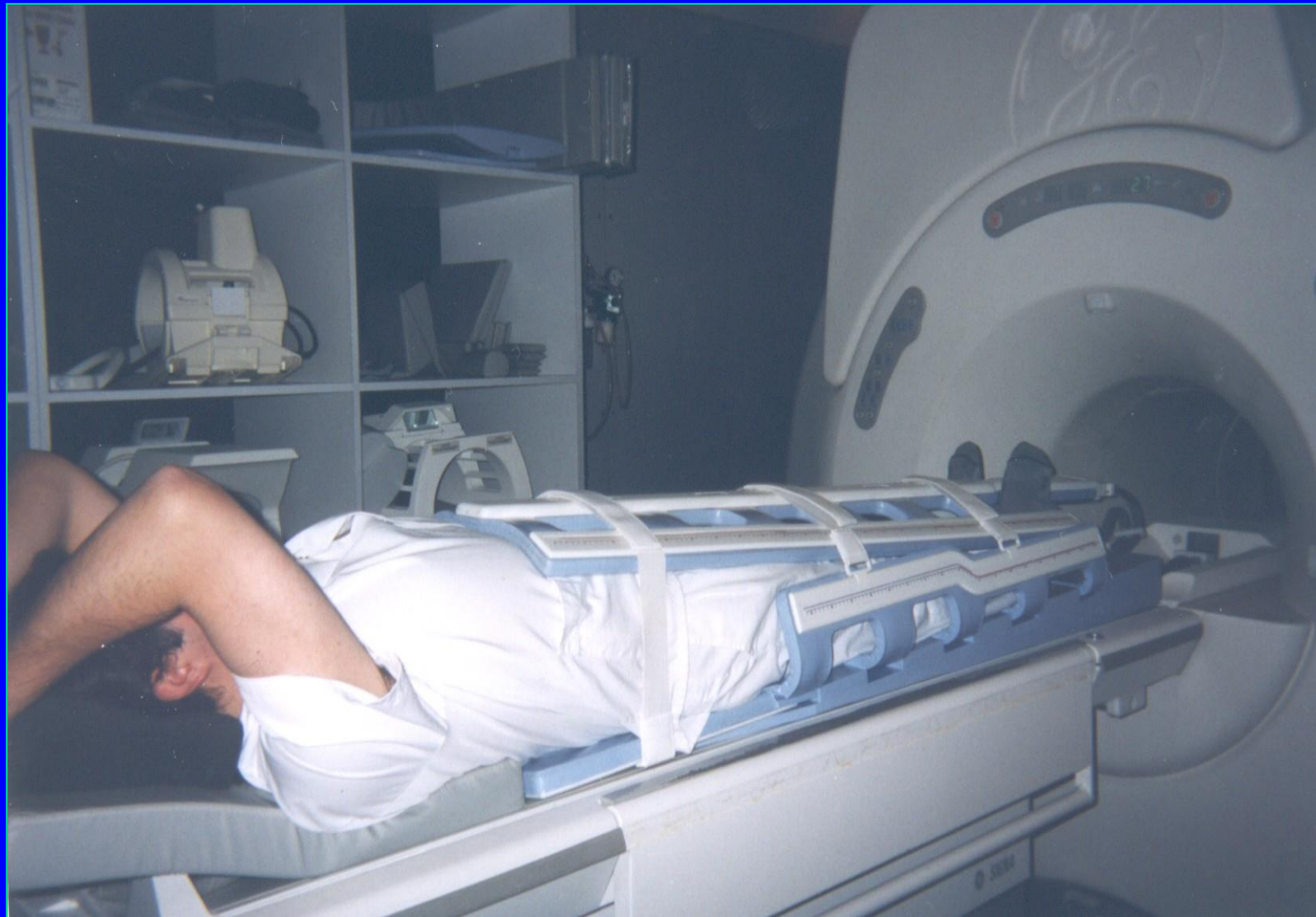Ep 2.6 mm / gap 1.3 mm

Matrice 512 x 352

Z512 / Z2

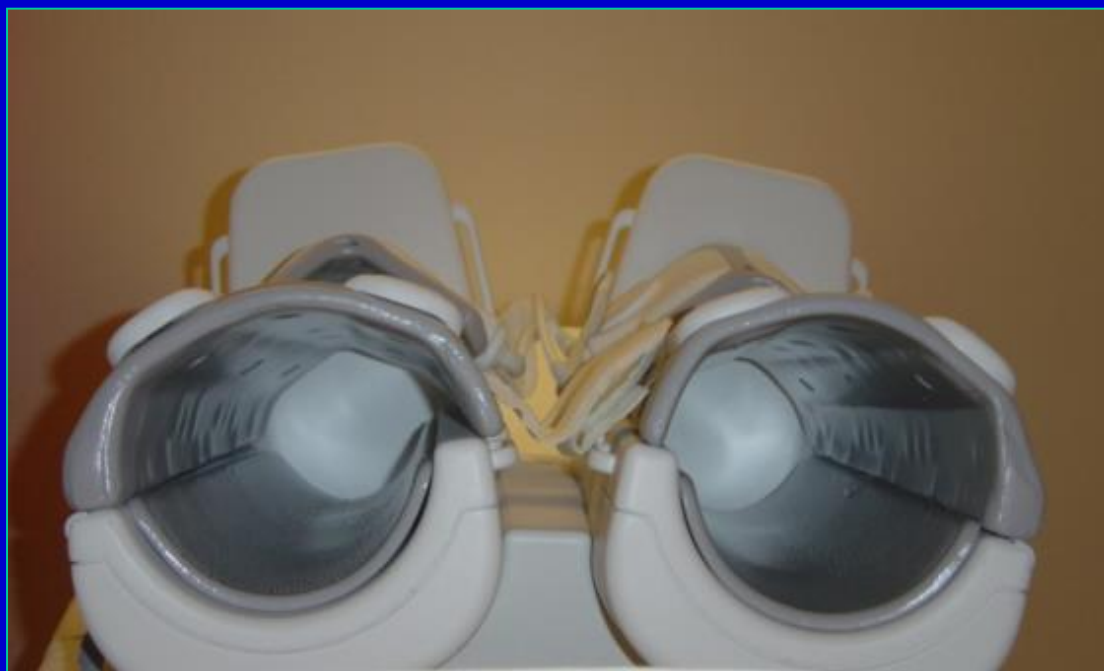

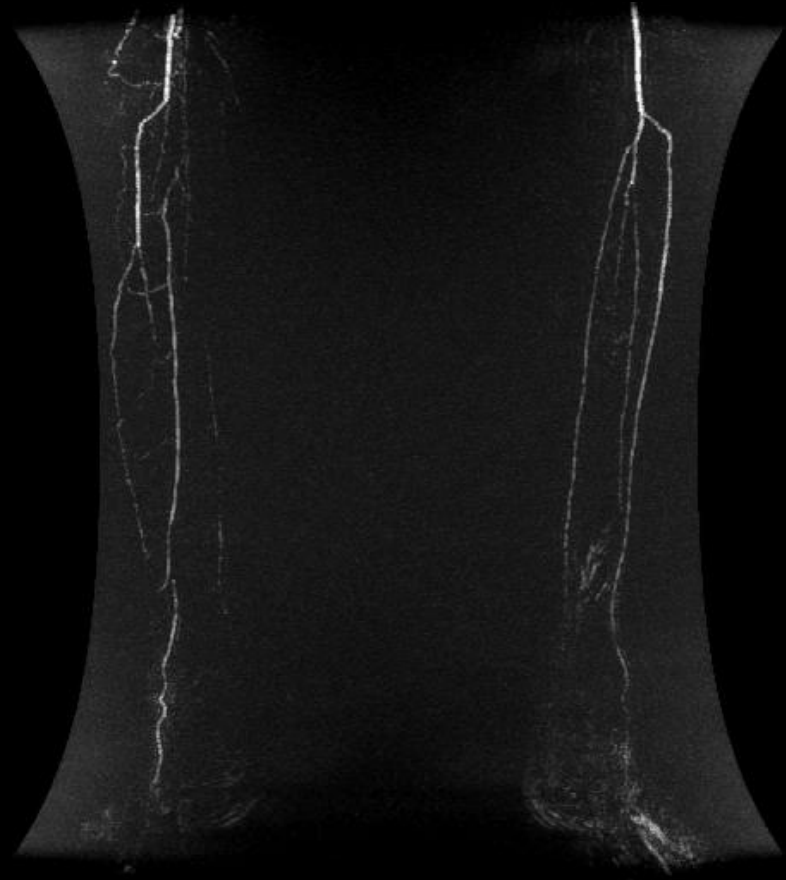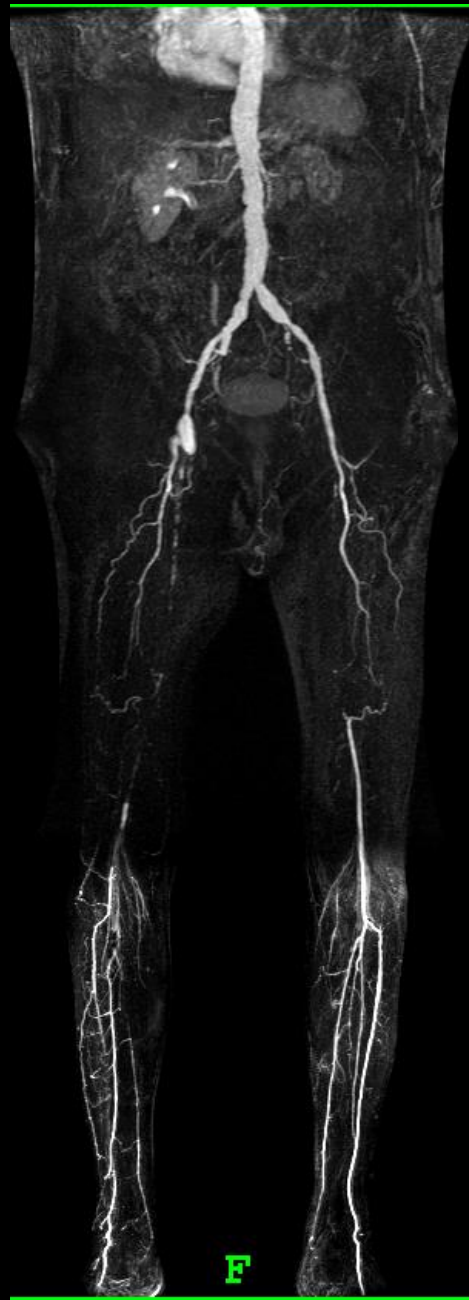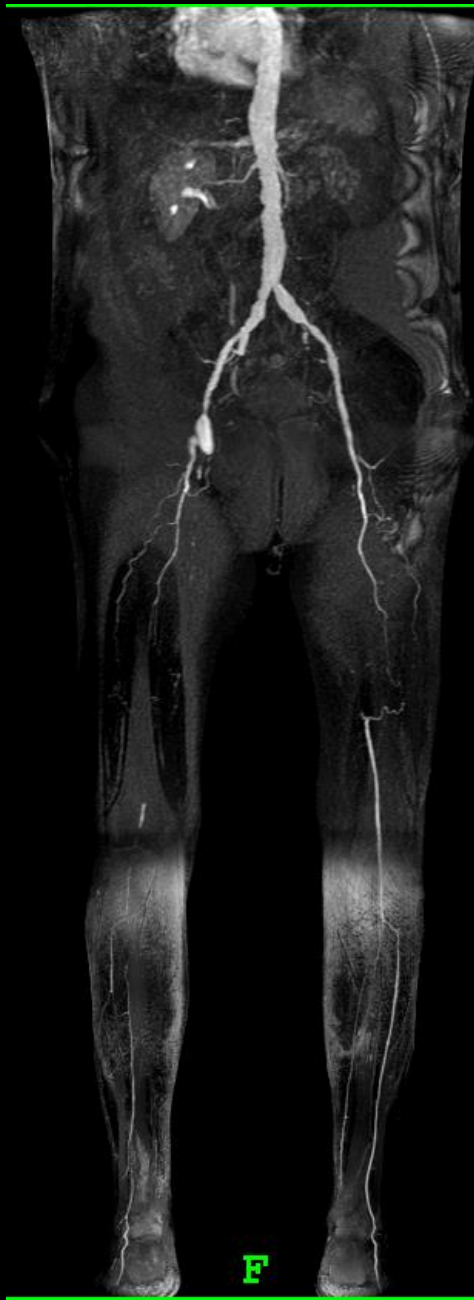Antenne « sarcophage »



Antenne

« moonboots »

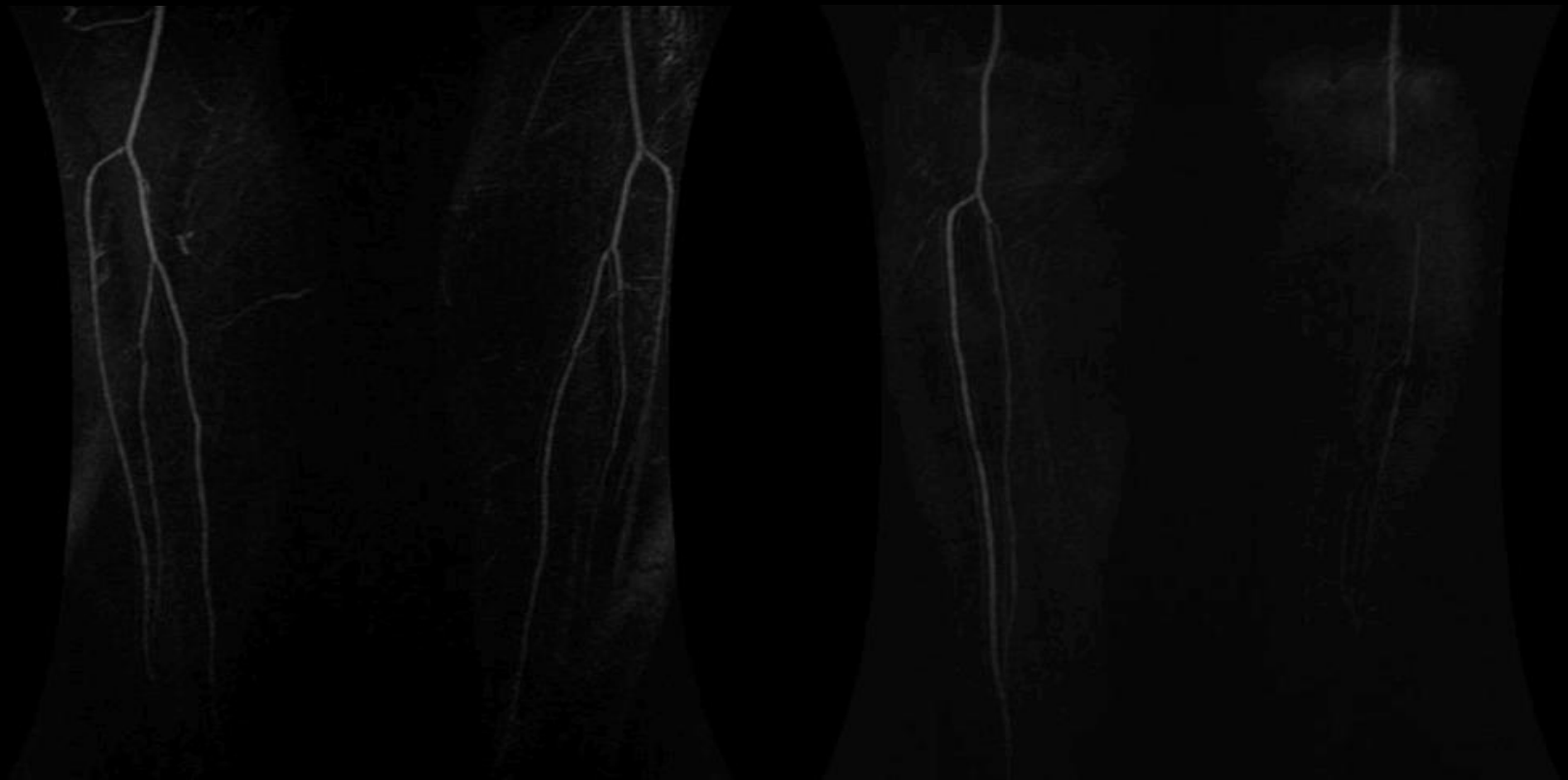



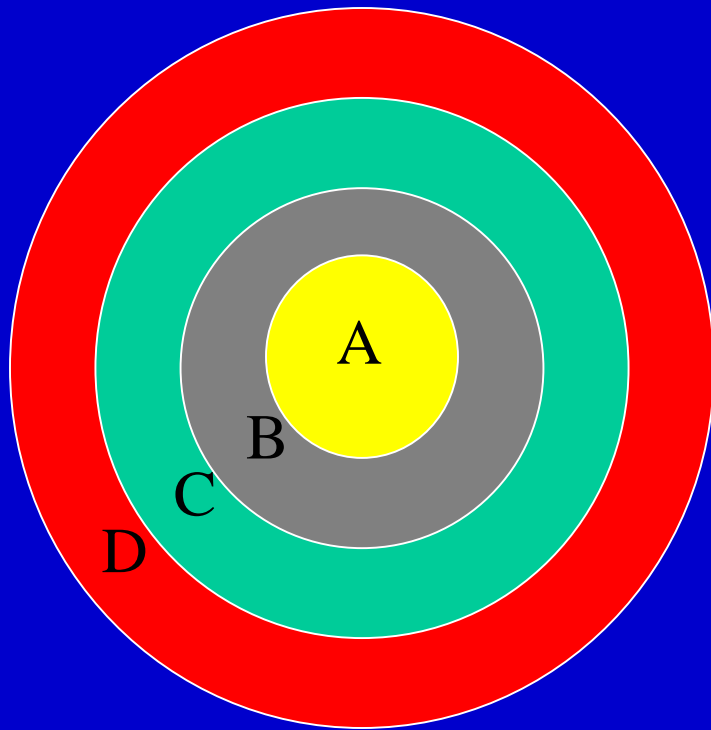
Séquences « dynamiques »

TRICKS

(Time Resolved Imaging of Contrast Kinetics)



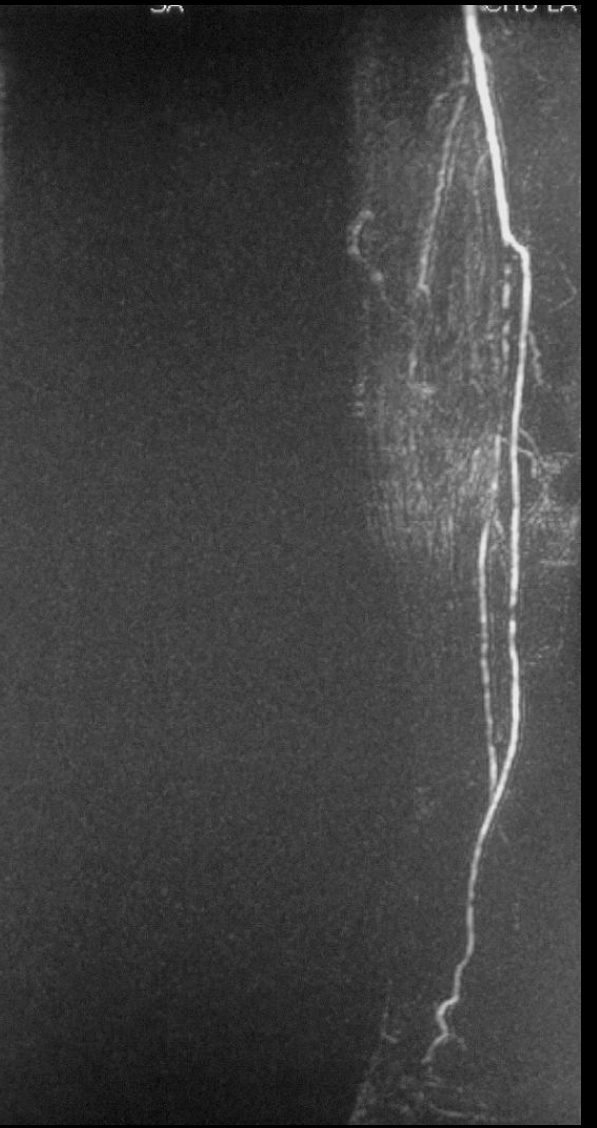
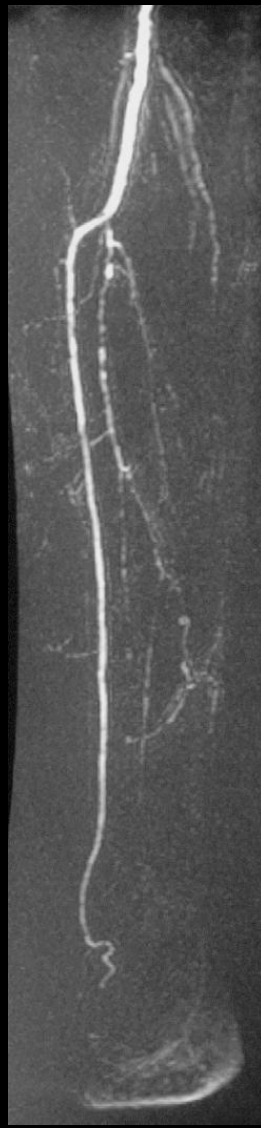
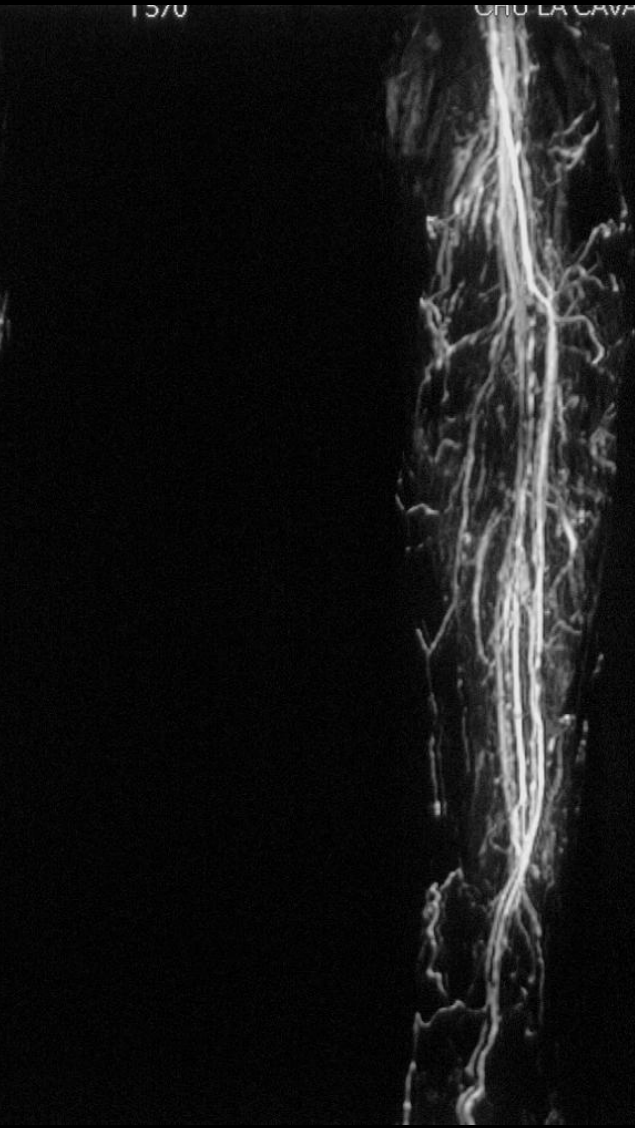
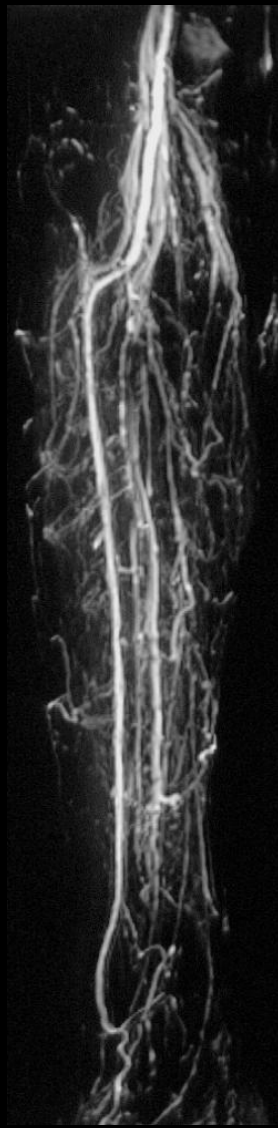
TRICKS

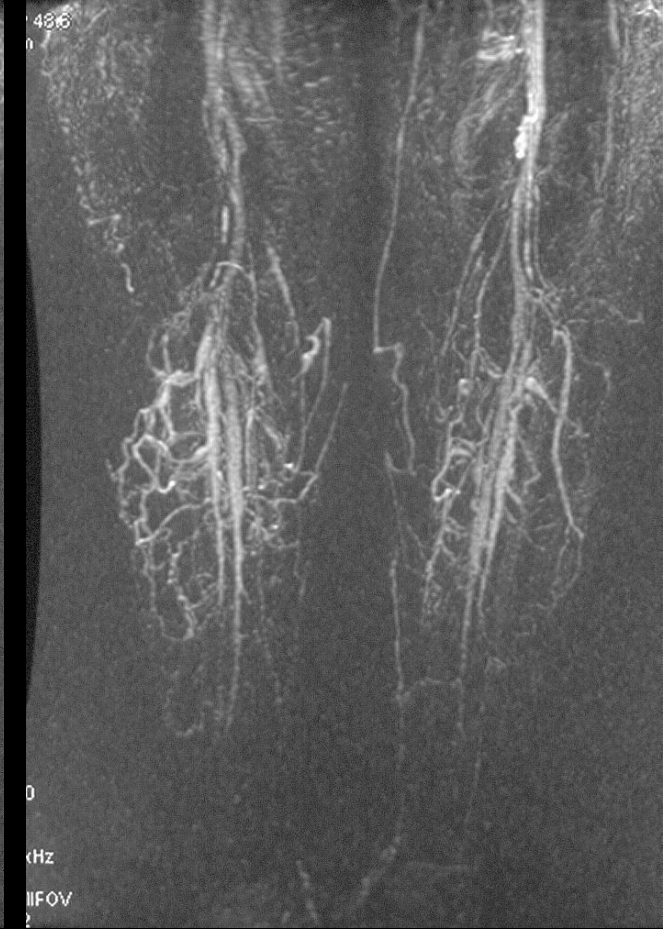
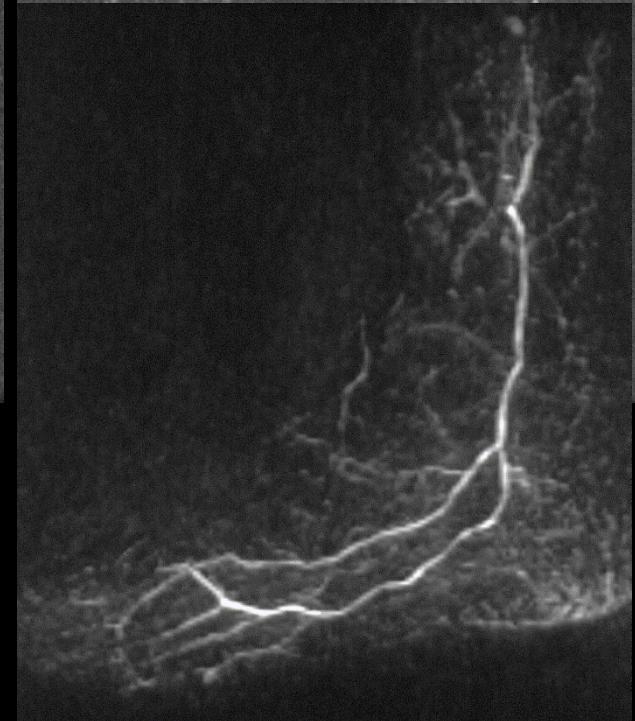
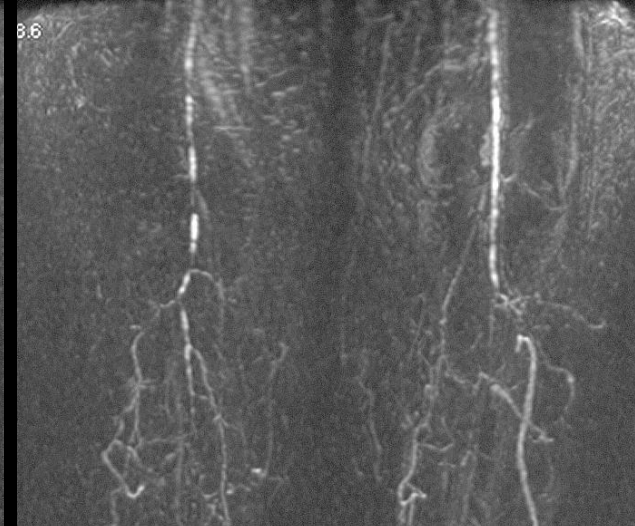
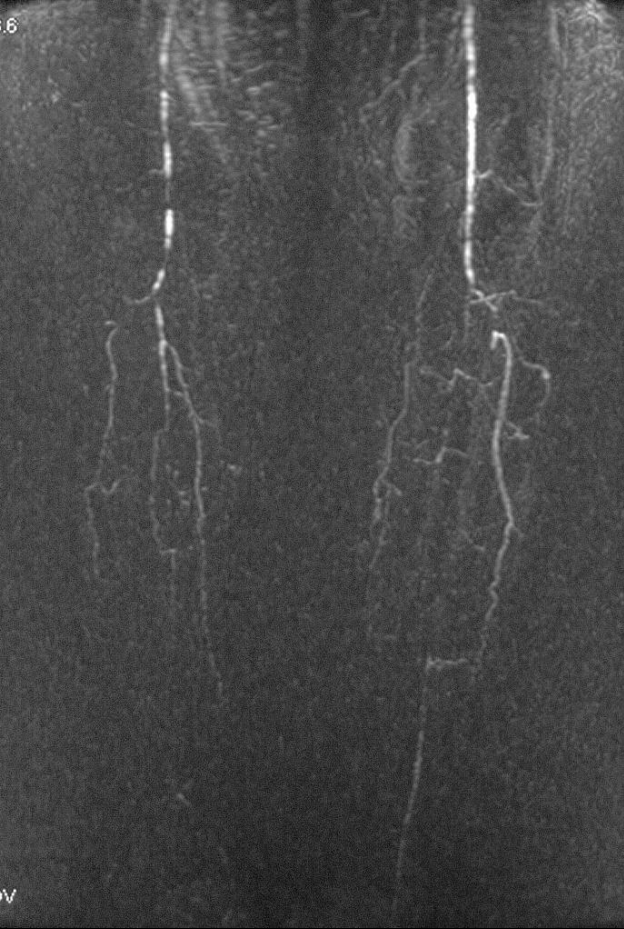

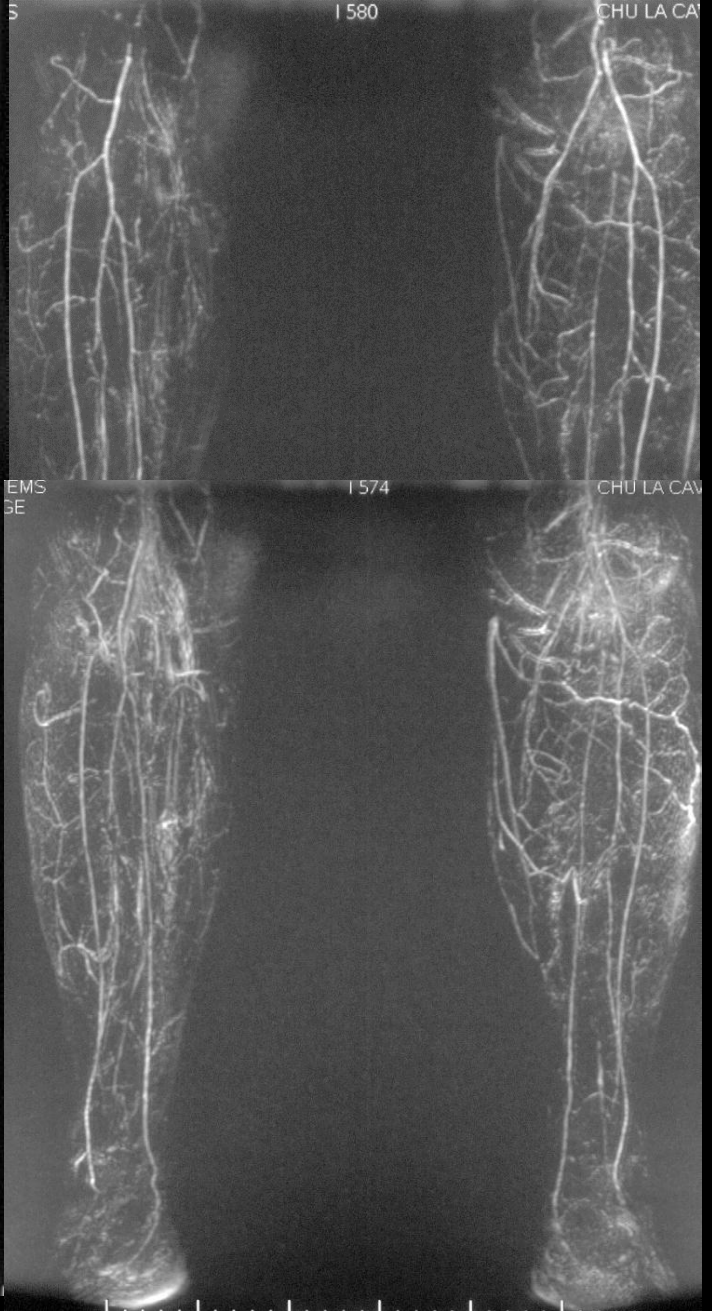
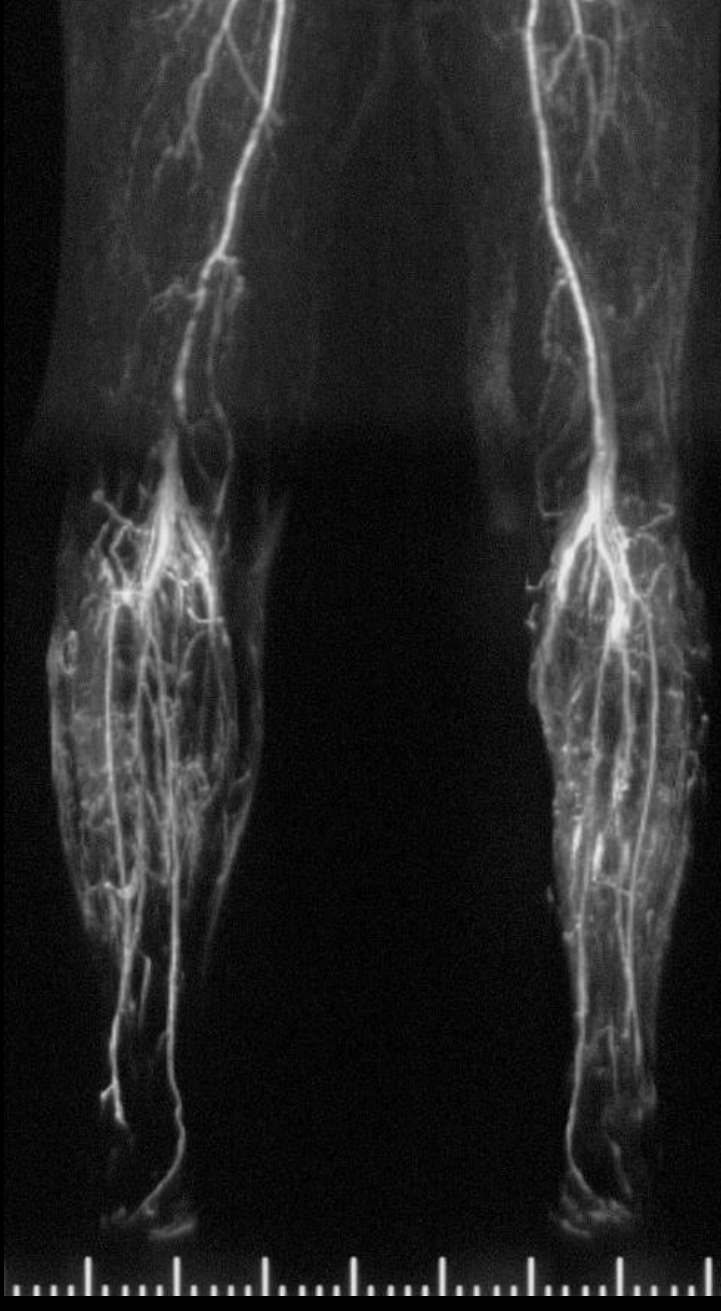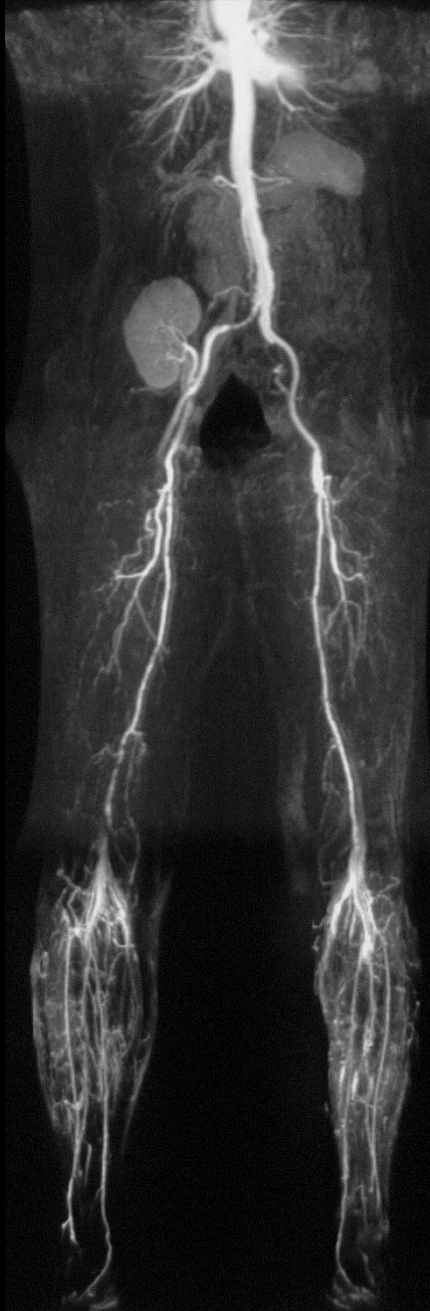- L'espace K est divisé en plusieurs segments depuis le centre vers l'extérieur
- Les vues sont acquises en elliptique-centrique avec un suréchantillonnage du centre de l'espace K
- TRICKS = technique d'acquisition multiphase à station unique permettant de visualiser la dynamique d'arrivée du PDC
- TRICKS supprime le besoin de déclenchement synchronisé ou automatique du contraste

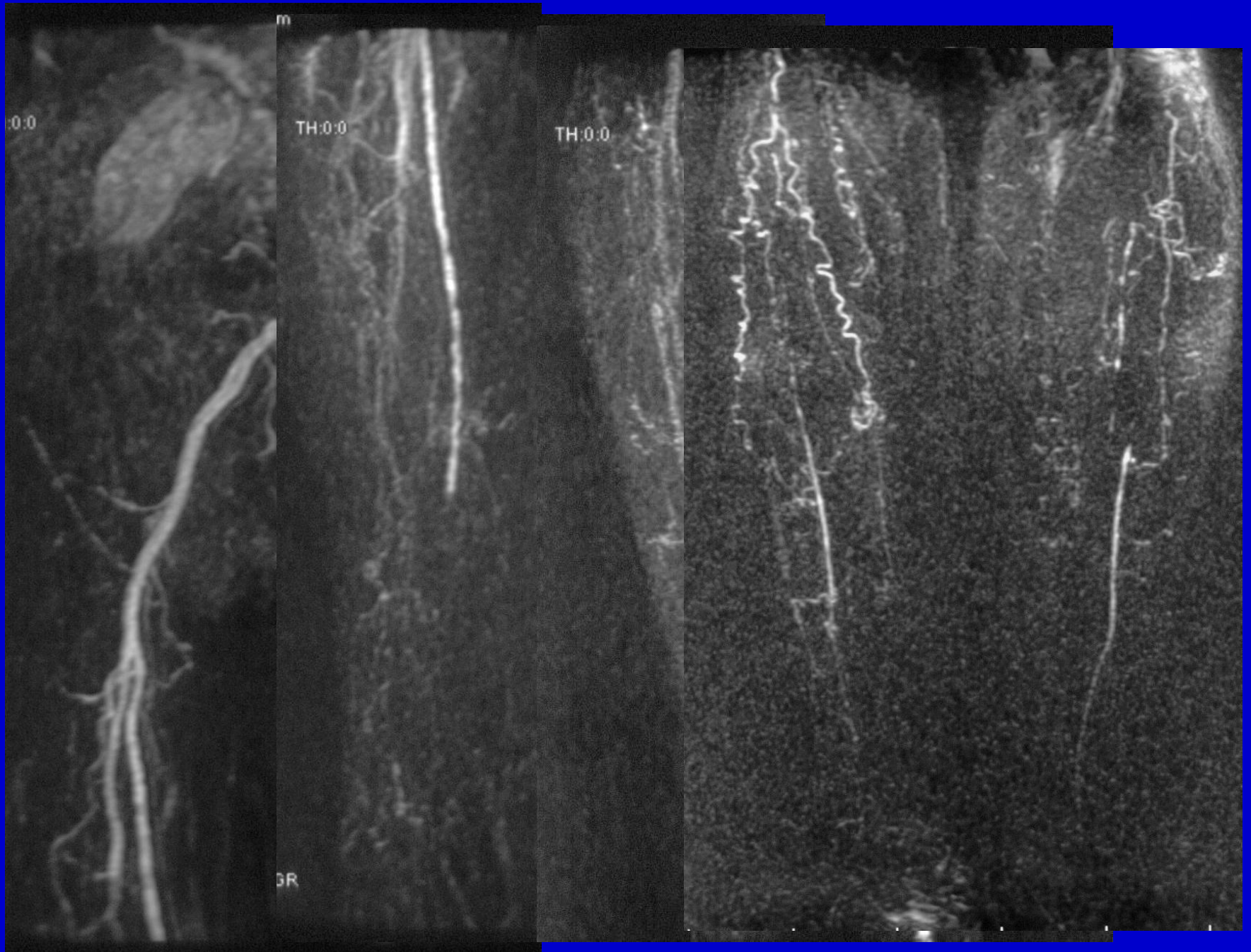
TRICKS

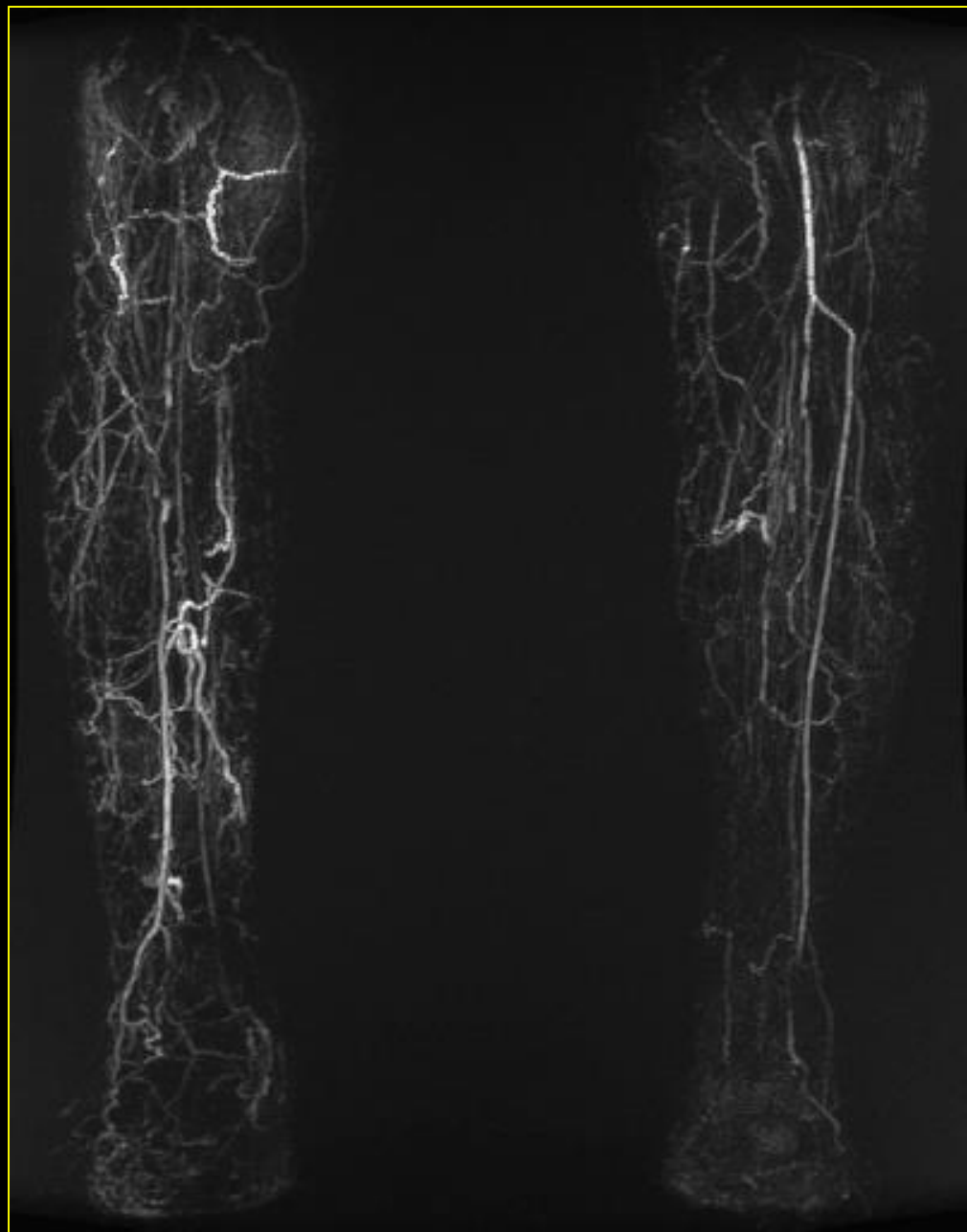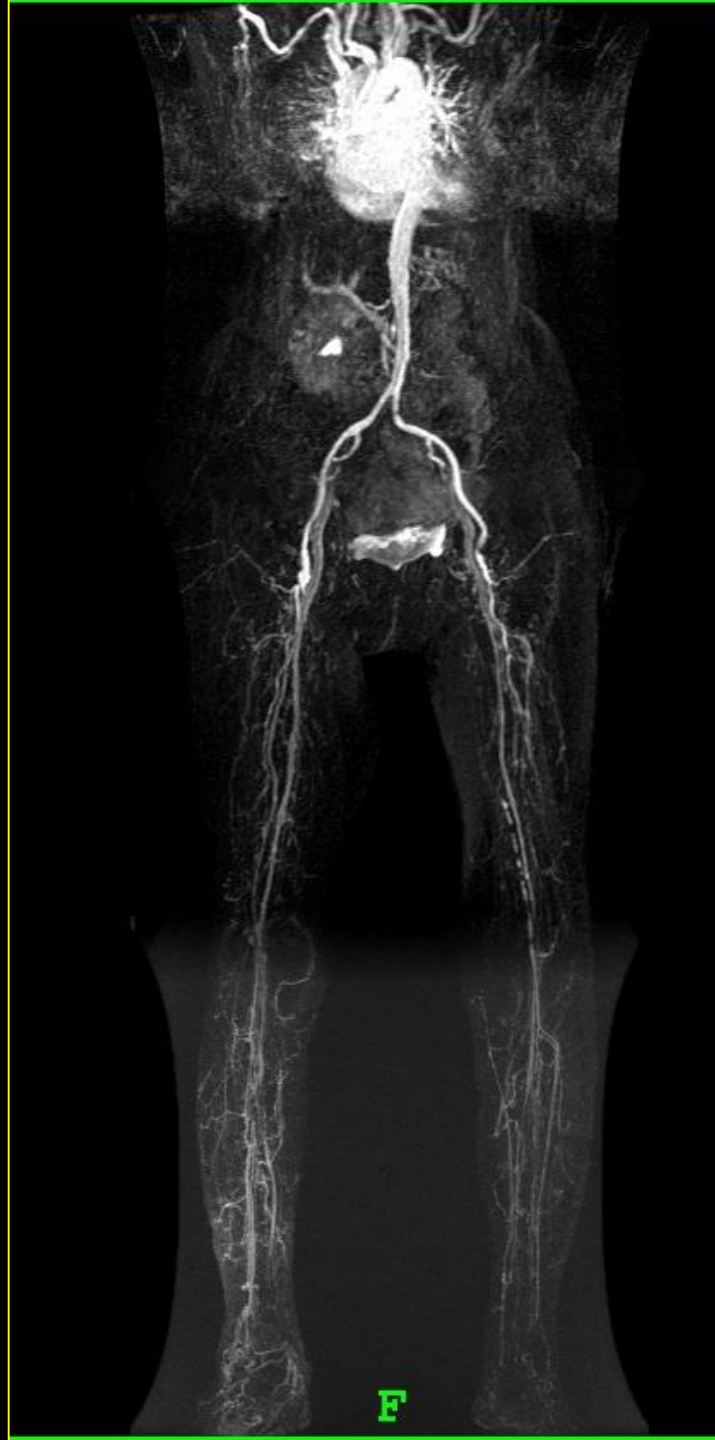- **SIMPLIFICATION**
- **HAUTE RESOLUTION SUR LA DISTALITE**
- **SEPARATION DES PHASES ARTERIELLE ET VEINEUSE**
- **INFORMATION DYNAMIQUE**

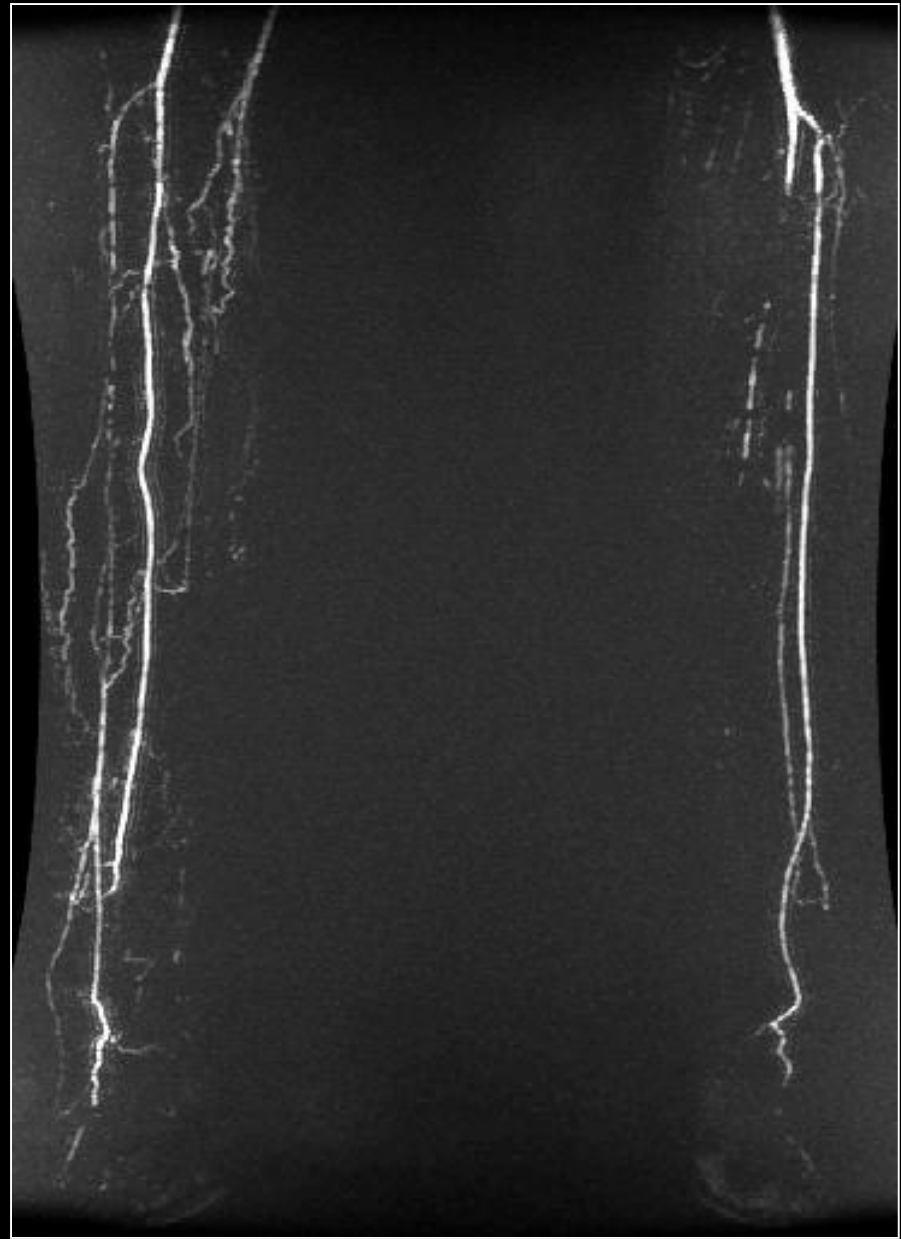
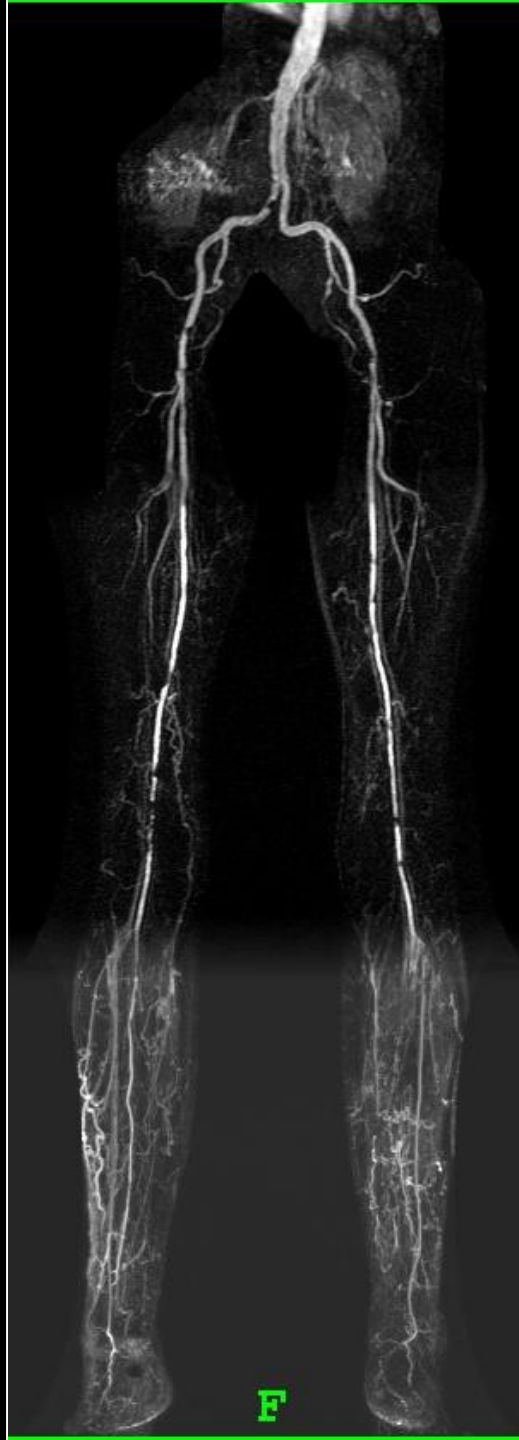

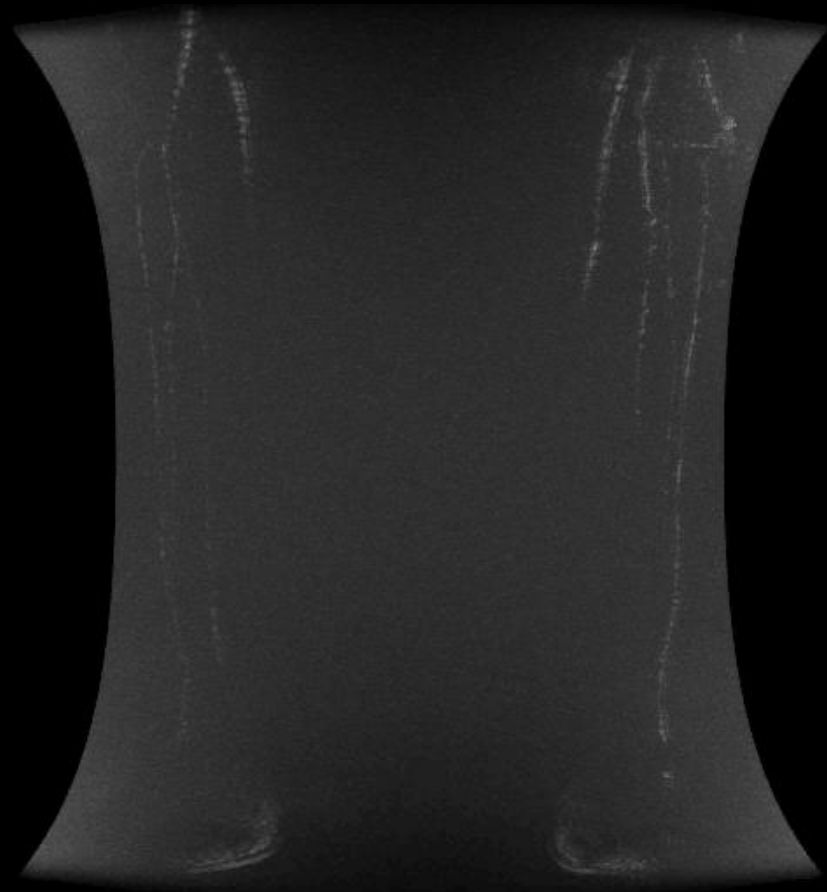
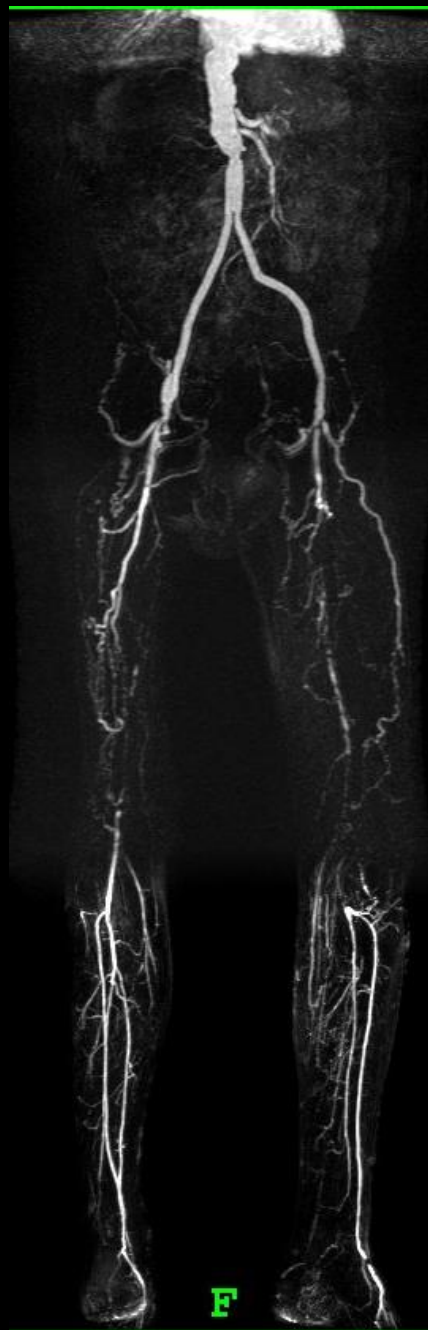
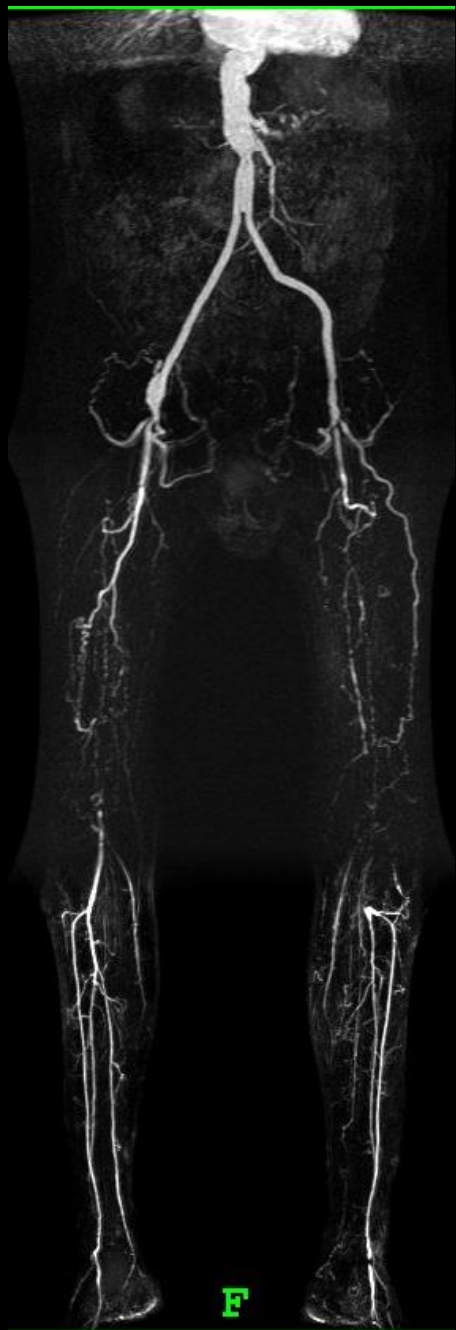








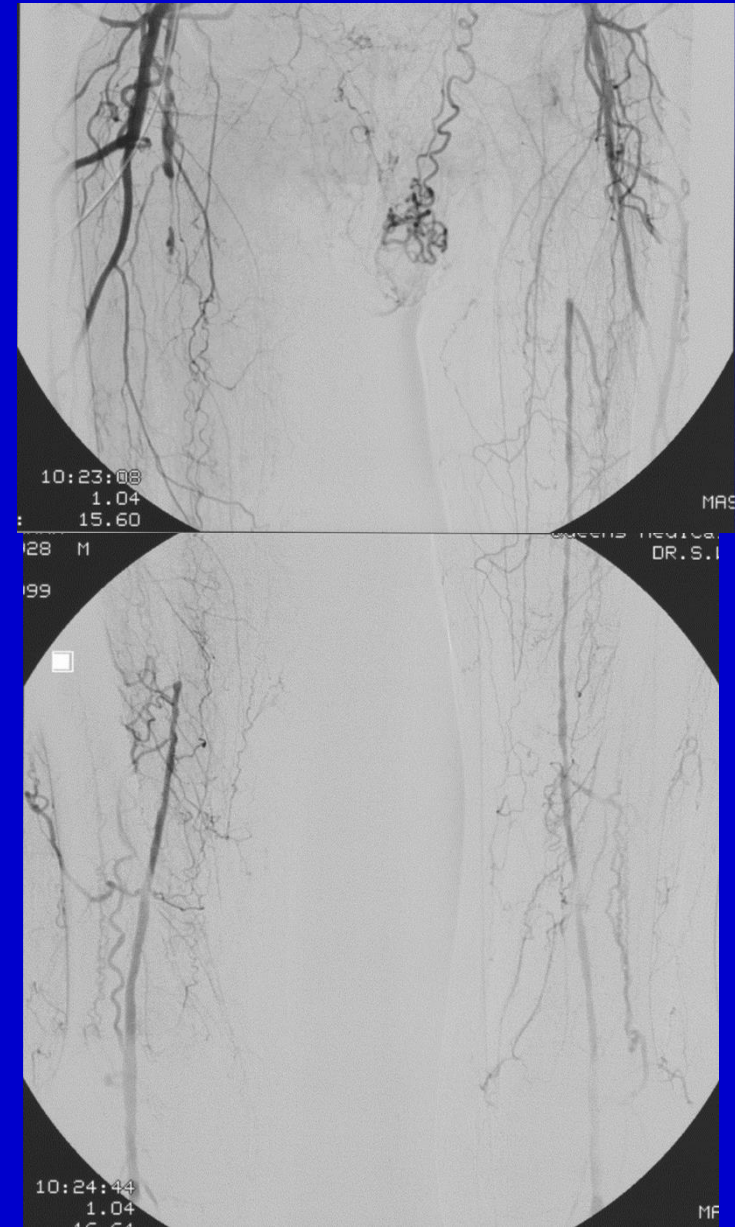
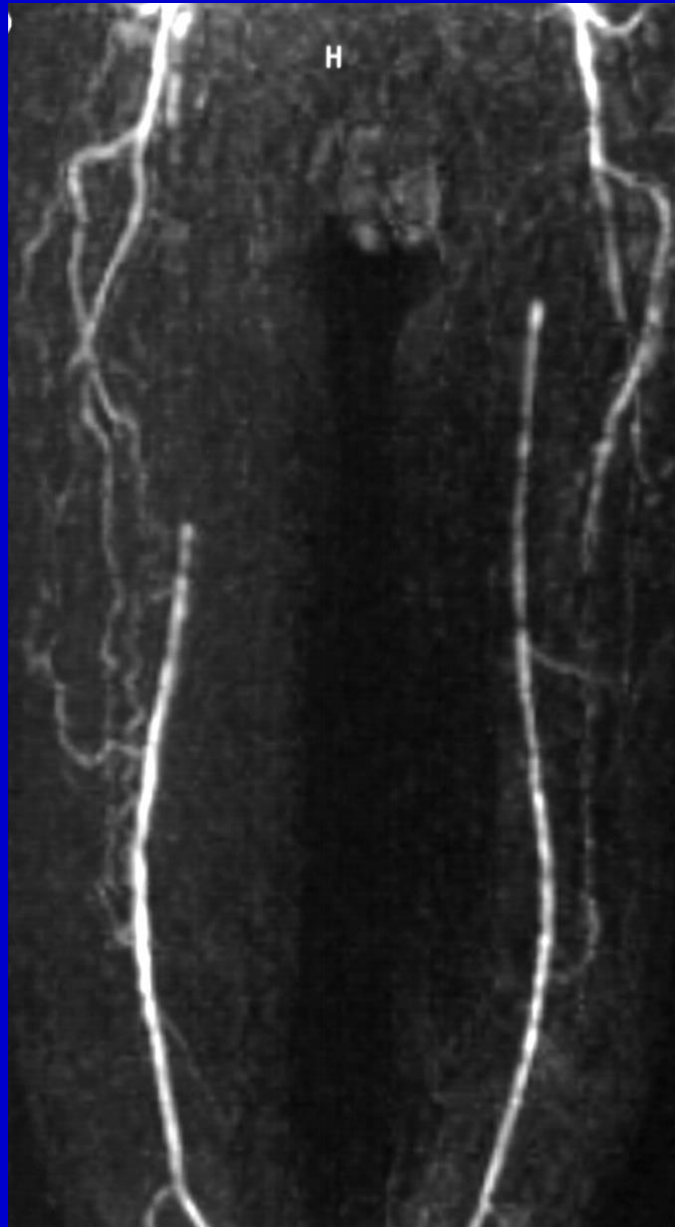




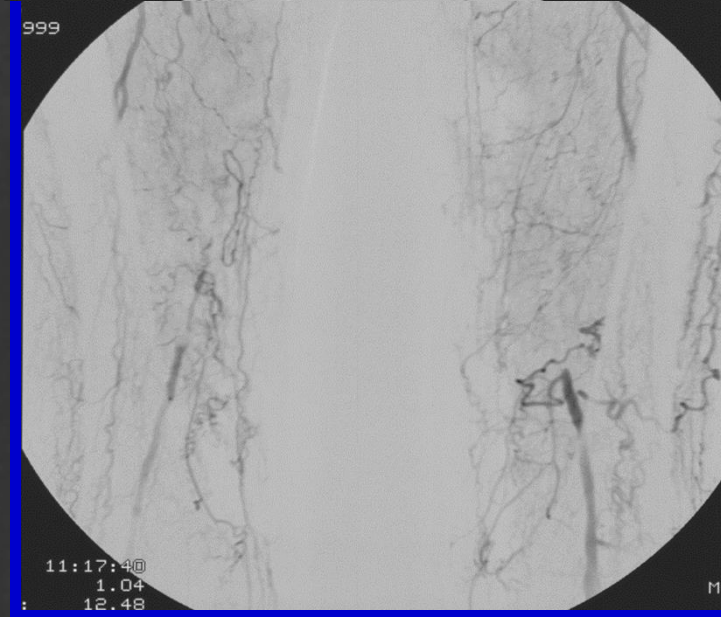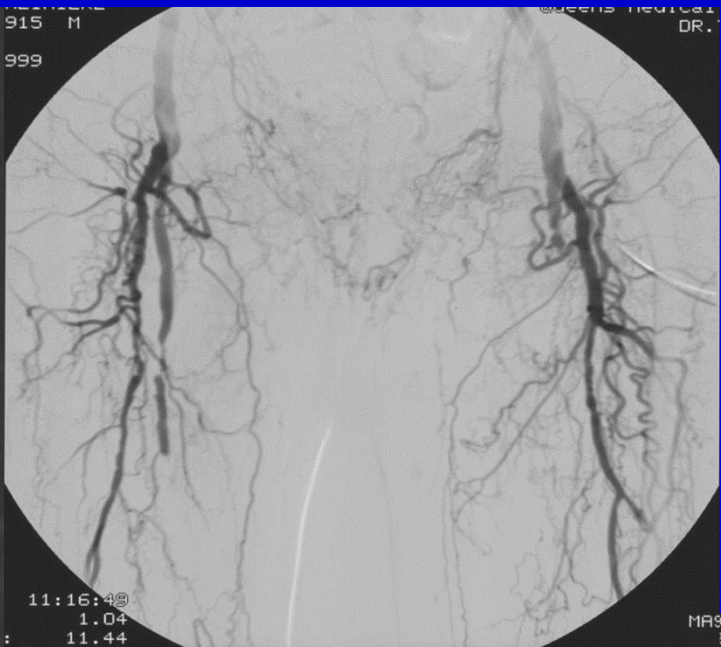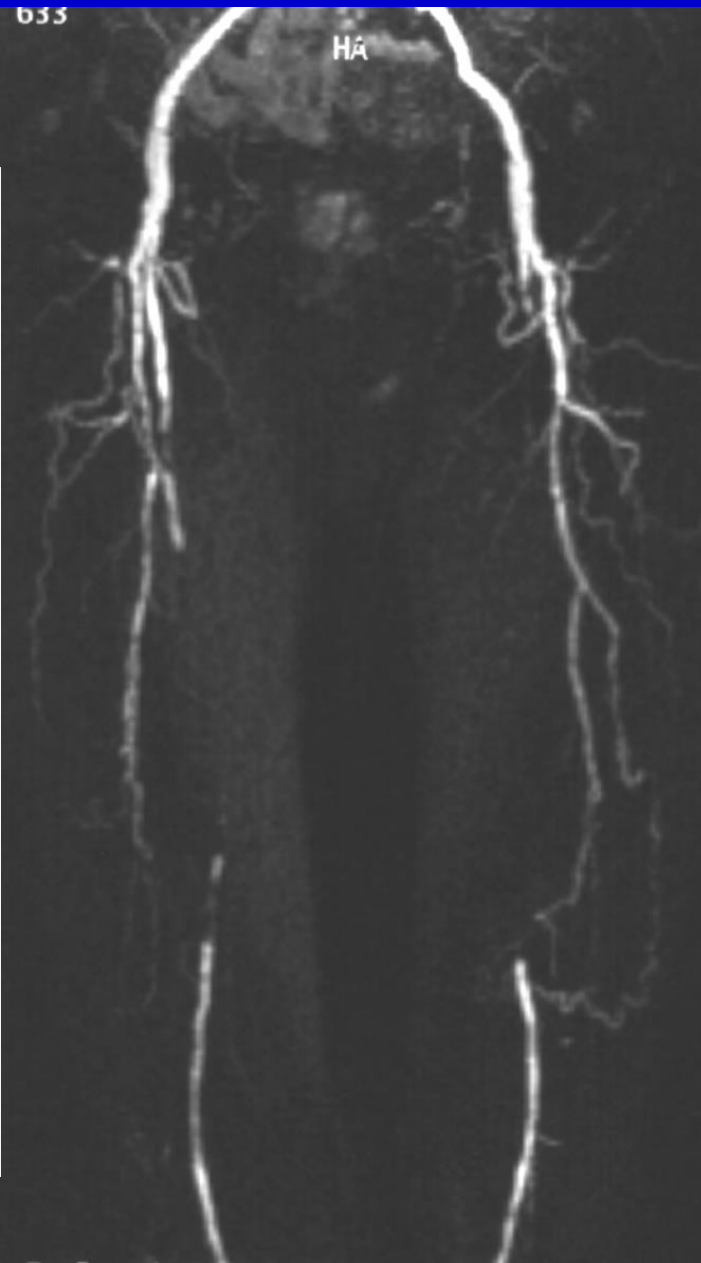
Les paramètres d'injection

- **3 PALIERS**
 - **Multihance***
 - **3 paliers**
 - **Contraste Biphaseique**
 - 12 mls à 1.7 ml/sec
 - 20 mls à 0.7 ml/sec
 - **NaCl**
 - 30 mls à 0.7 ml/sec
- **TRICKS**
 - **Multihance***
 - 12 mls à 0.5 ml/sec
 - **NaCl**
 - 20 mls à 0.5 ml/sec

FLUX LENTS ET COMPLEXES



**FLUX LENTS
ET
COMPLEXES
(2)**



Le challenge c'est l'analyse des artères de la jambe et du pied

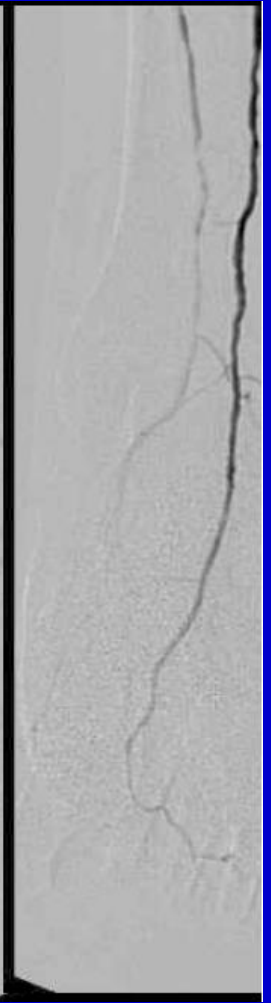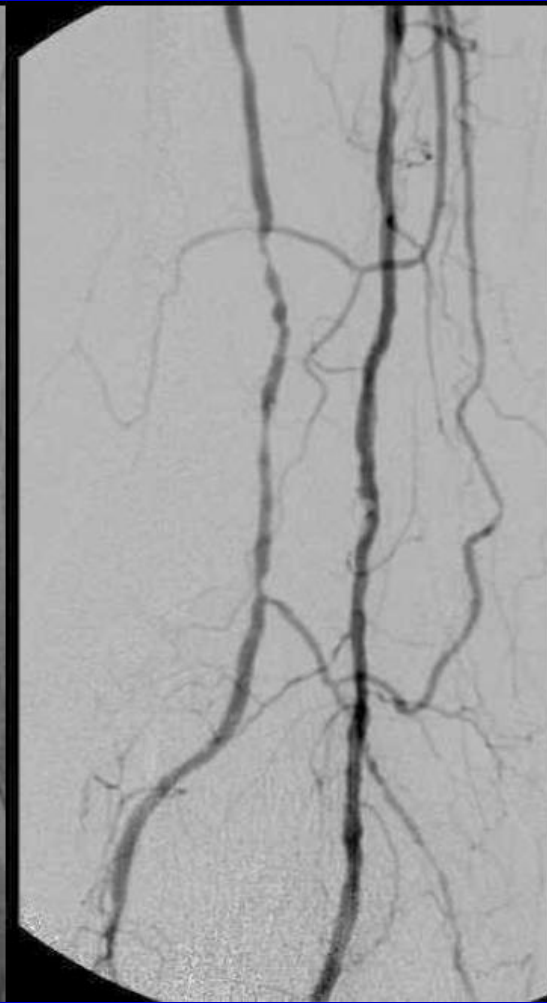
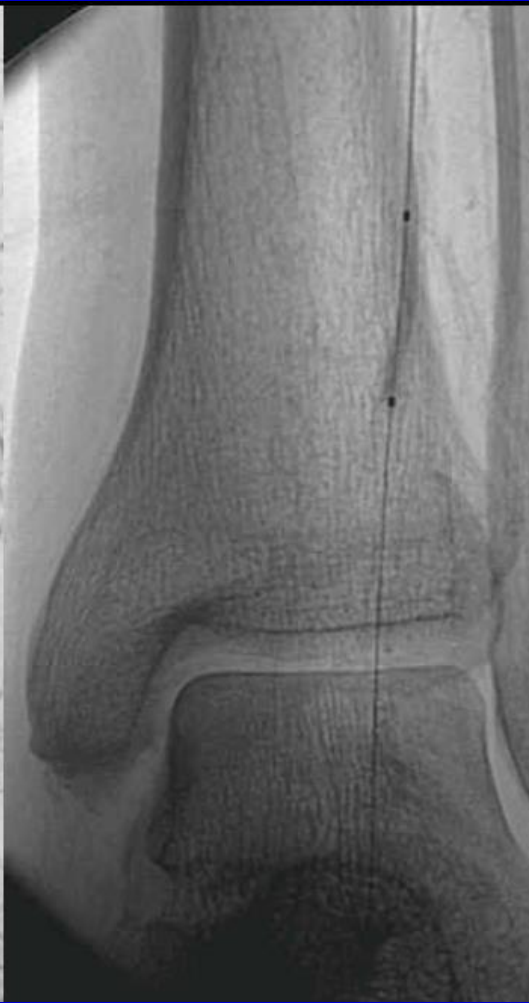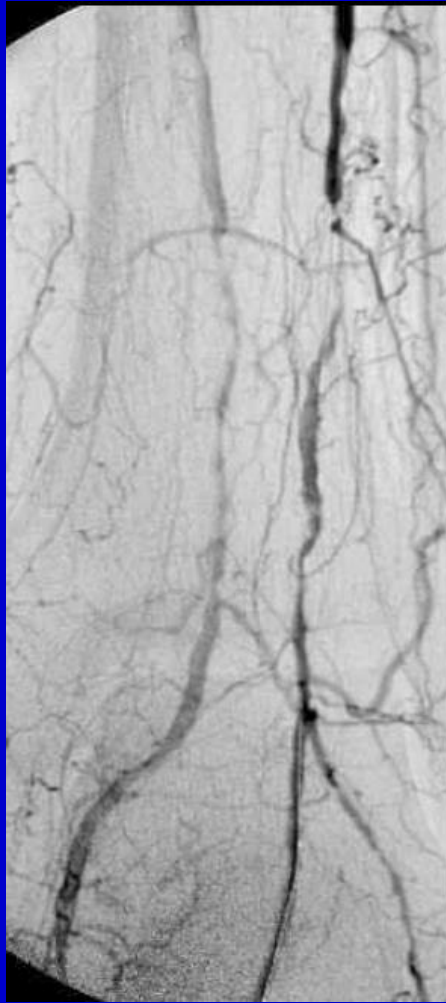
La question est angioscanner ou angio-IRM
ou artériographie

3 facteurs principaux

Le calibre des artères distales (résolution spatiale)

Les calcifications

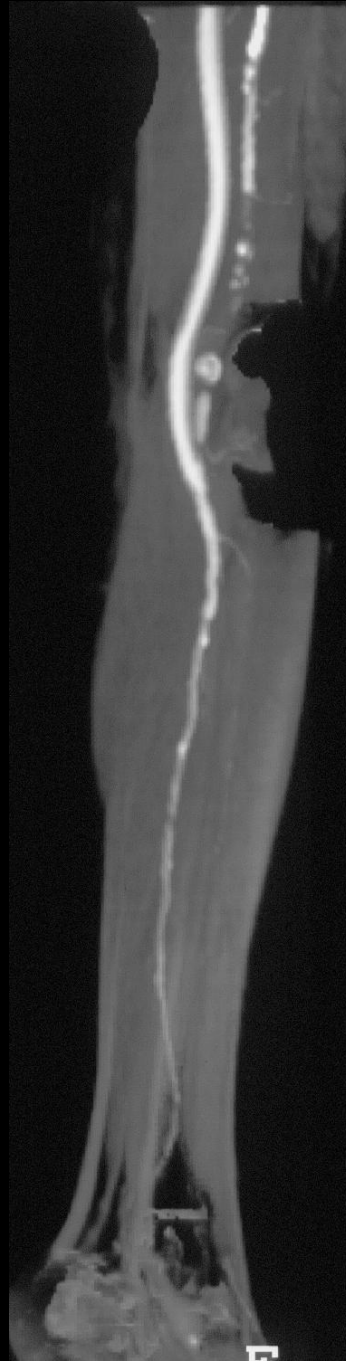
La contamination veineuse (résolution temporelle)



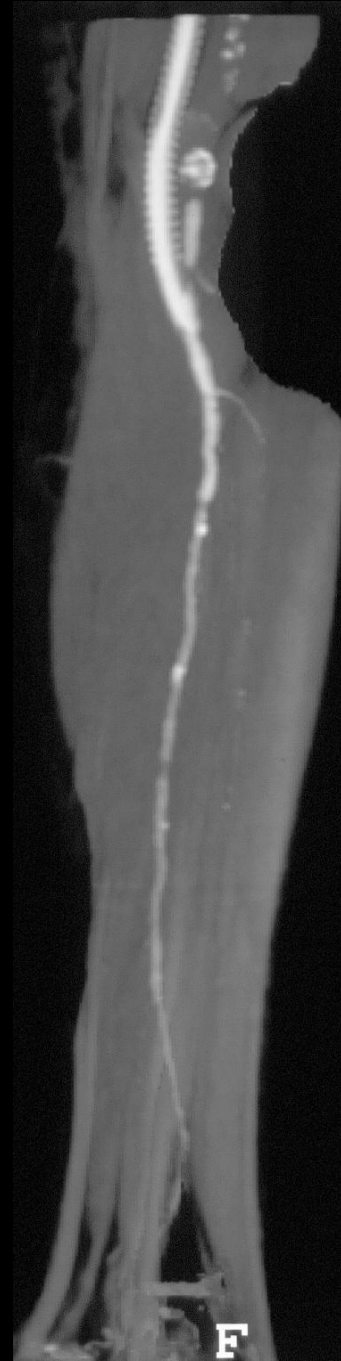DISTALITE
ET
RESOLUTION SPATIALE

Amélioration de la résolution spatiale

3 mm



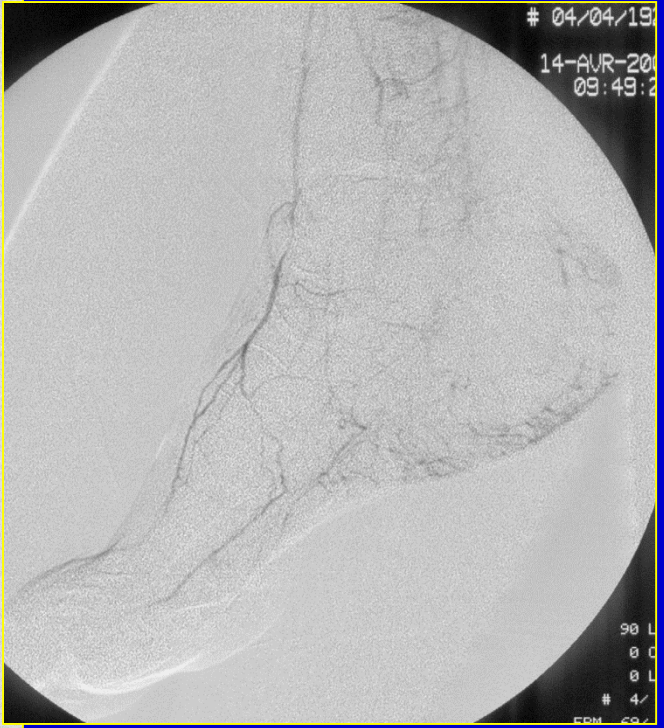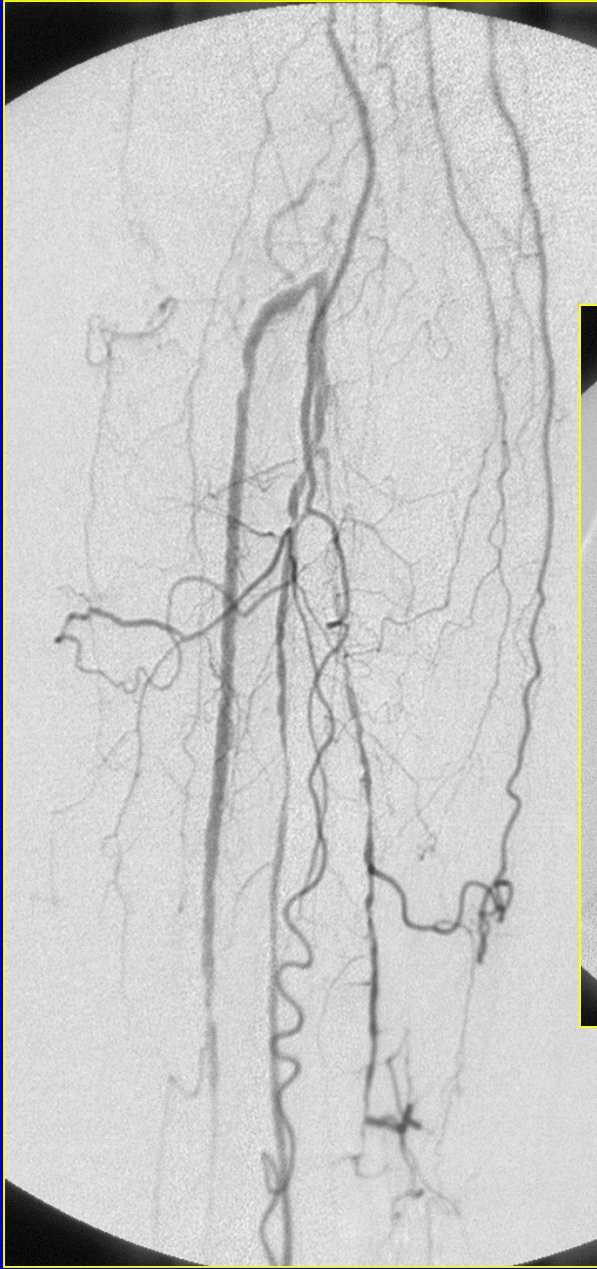
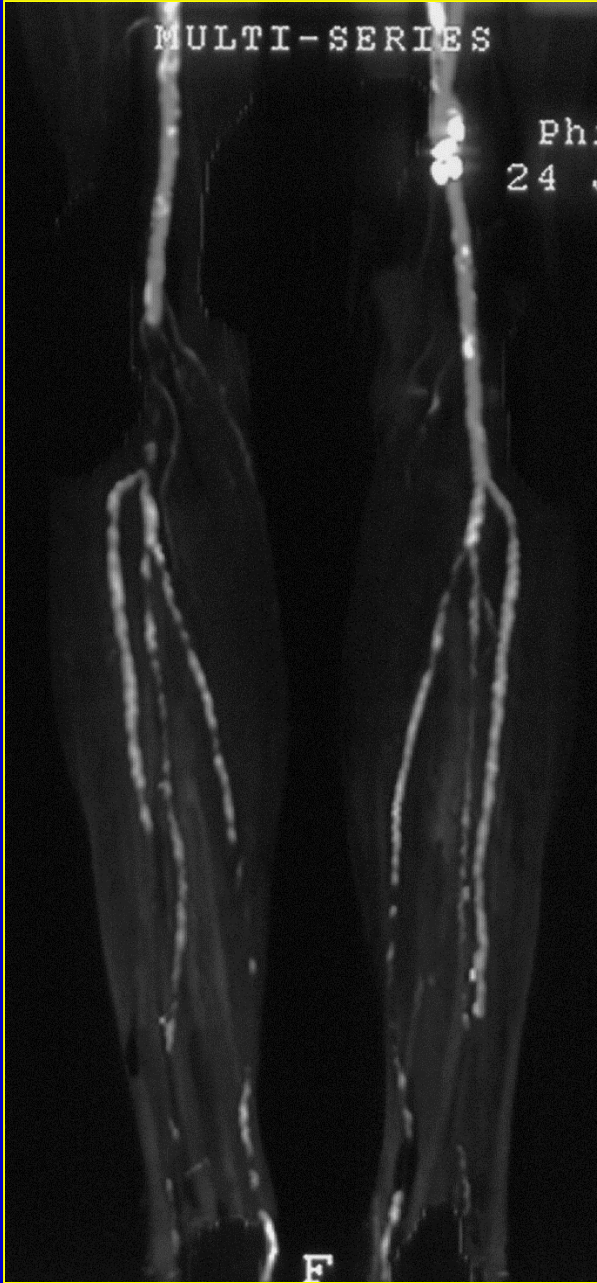
1.5 mm

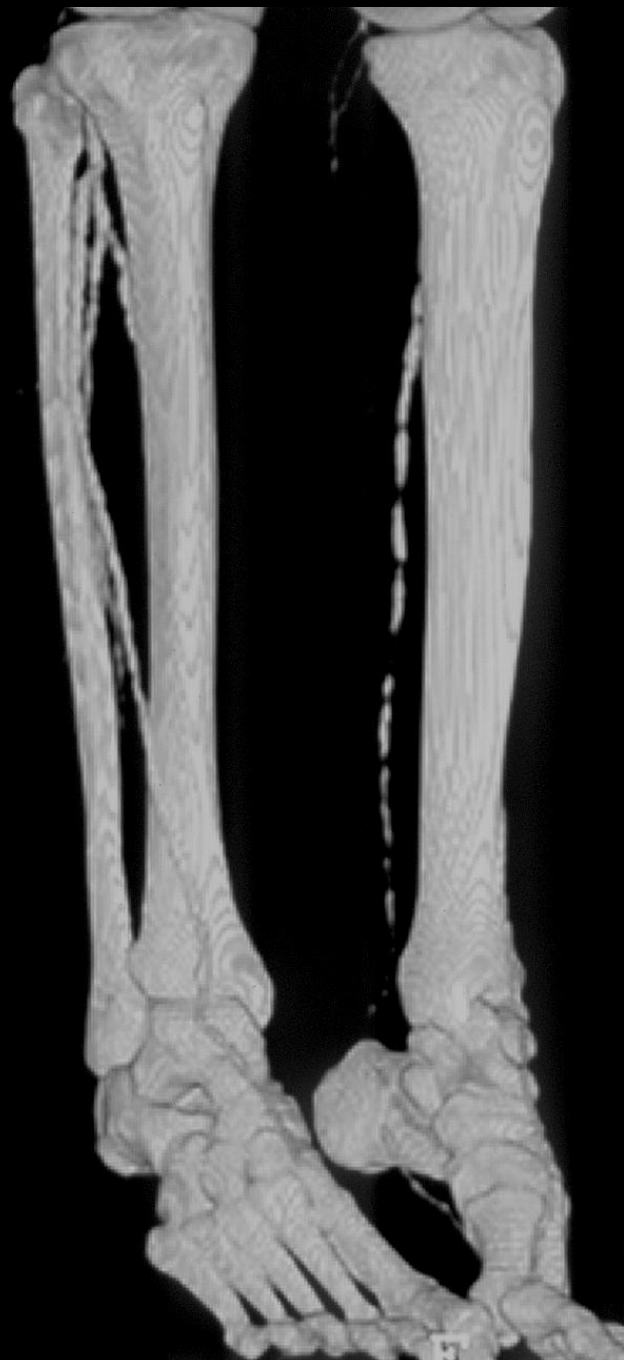
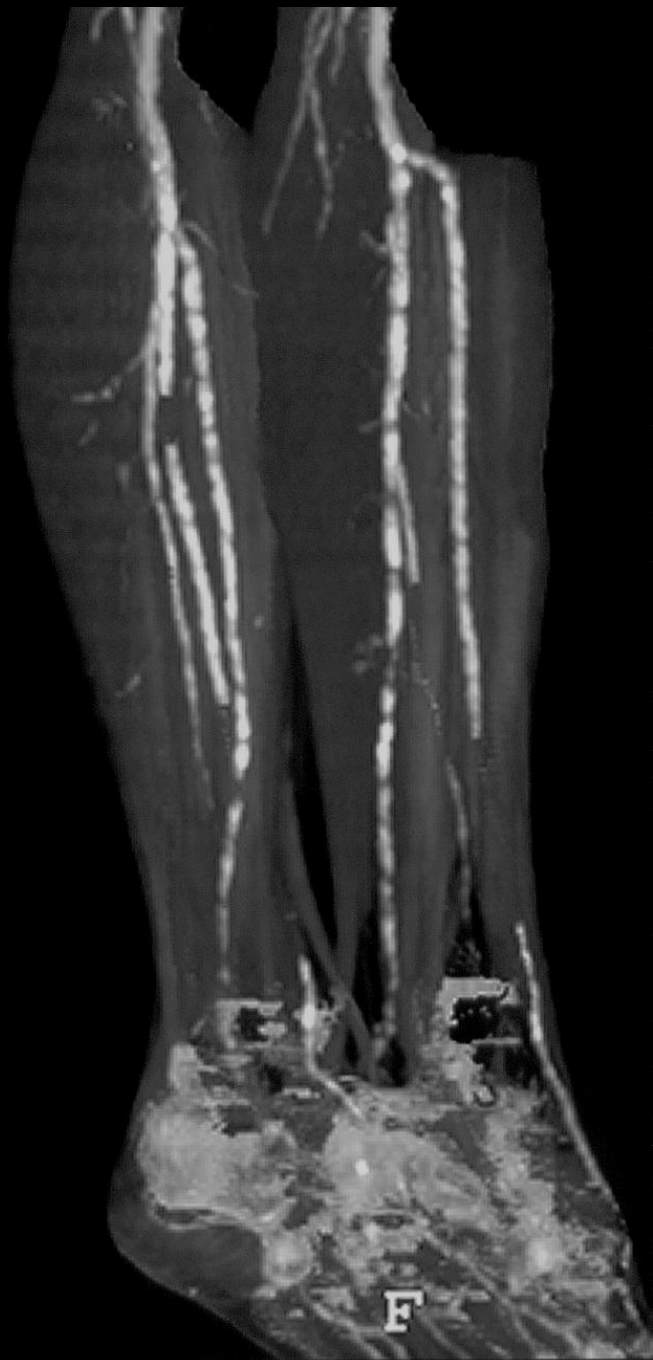
Un exemple illustrant l'intérêt de
l'artériographie pour
l'analyse de la distalité
(comparativement à l'angioscanner)

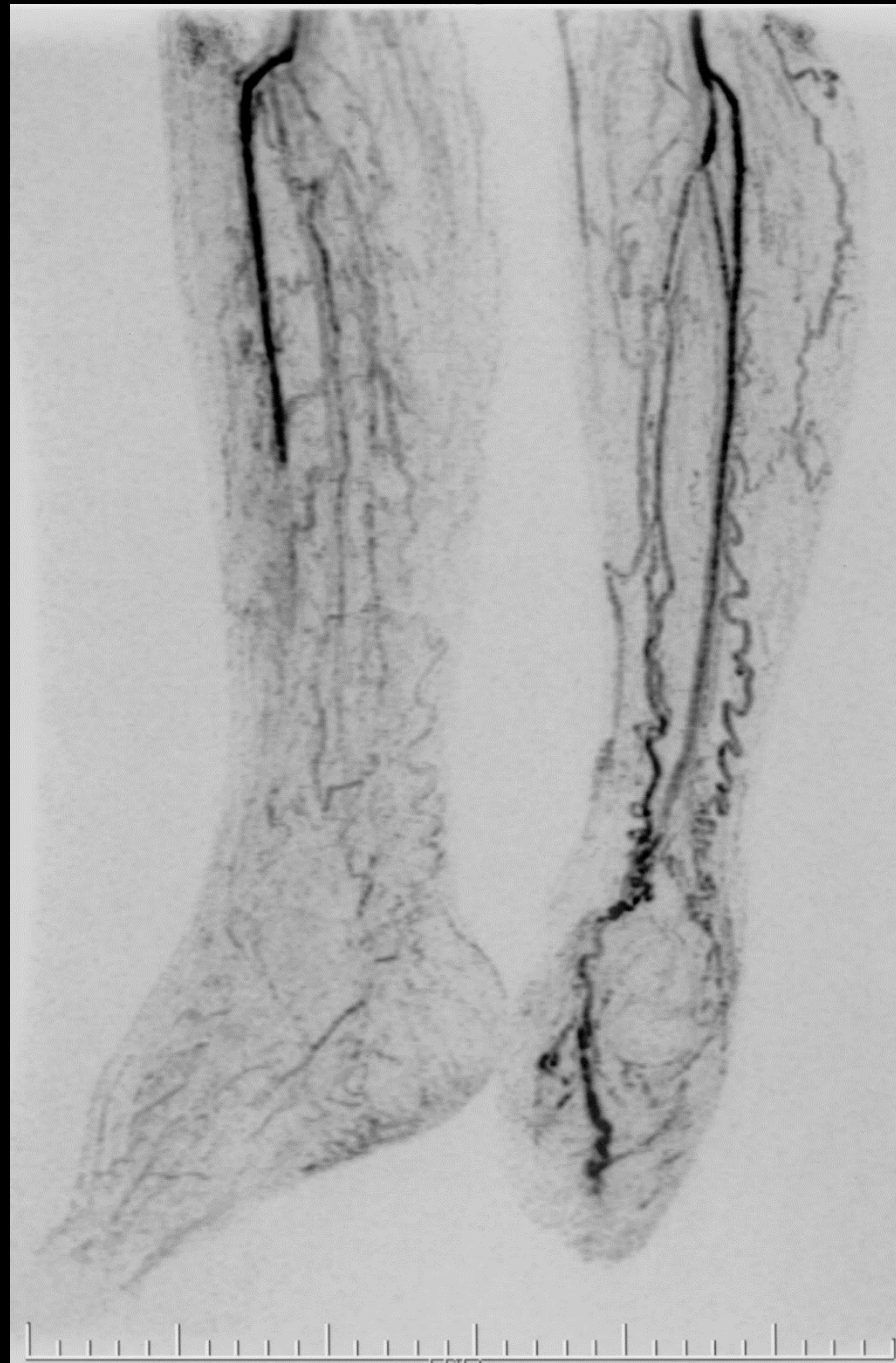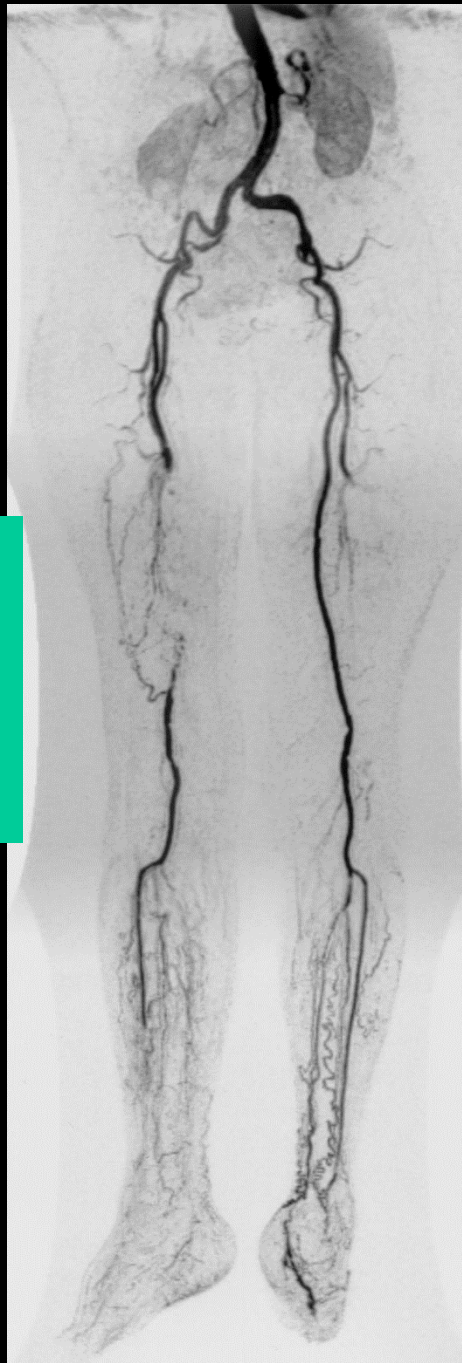
DOSSIER

- Angioscanner, reconstruction MIP mettant en évidence une occlusion de la poplitée droite sous-articulaire avec une distalité paraissant de qualité médiocre. Les tibiales antérieure et postérieure droites sont occluses au 1/3 moyen de la jambe et la fibulaire très infiltrée s'épuise à son 1/3 inférieur. L'artériographie sélective de la jambe et du pied droits retrouve en fait une tibiale antérieure grêle en distalité mais perméable et se poursuivant par une artère pédieuse. La tibiale postérieure est alimentée par une collatérale non visible en angioscanner et elle est occluse en distalité sans opacification des plantaires au pied. La fibulaire est de perméabilité satisfaisante à partir de son 1/3 moyen.



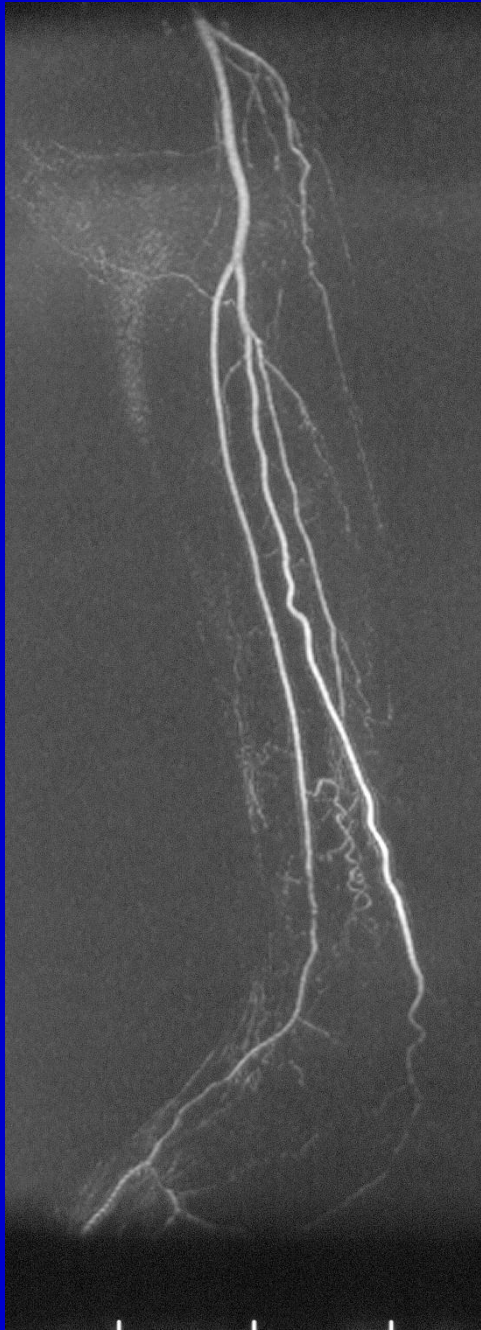


Acquisition
elliptique et
antenne dédiée
sur la distalité

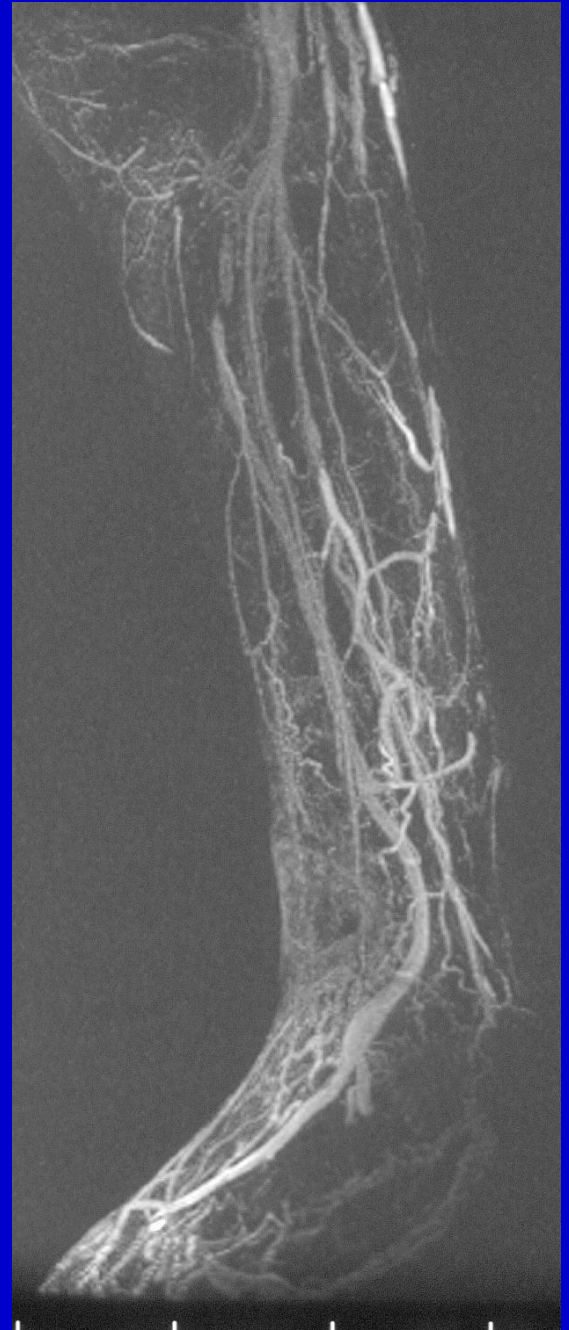
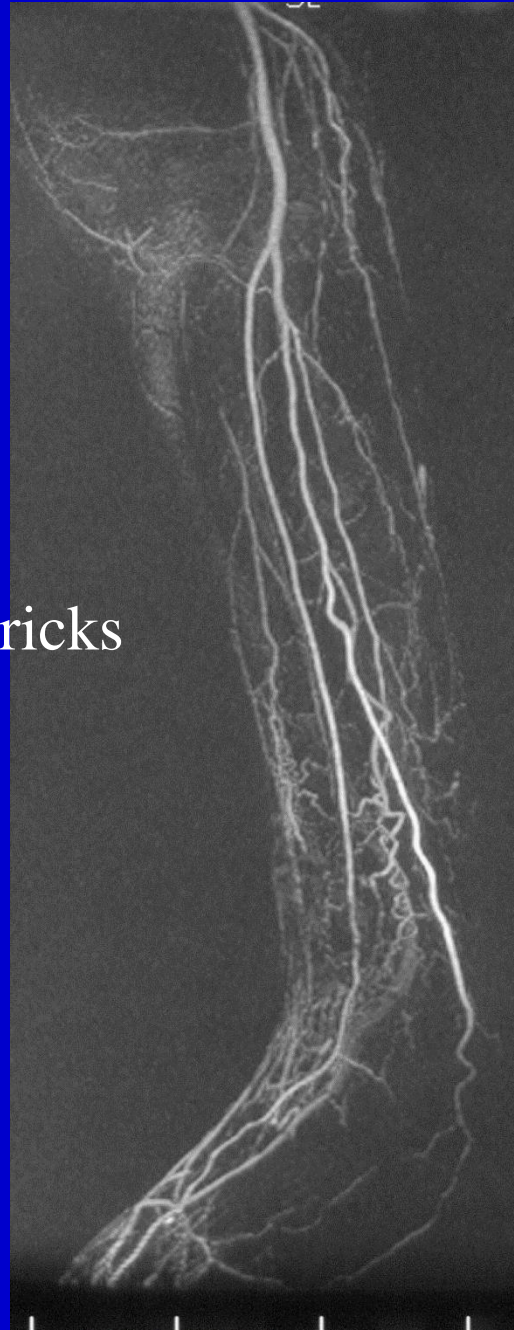


DOSSIER

- ARM multiphase TRICKS (temps artériel, temps intermédiaire, temps veineux). Acquisition sagittale unilatérale permettant une excellente analyse des artères de jambe et du pied avec une meilleure résolution (par réduction du champ de vue).



tricks



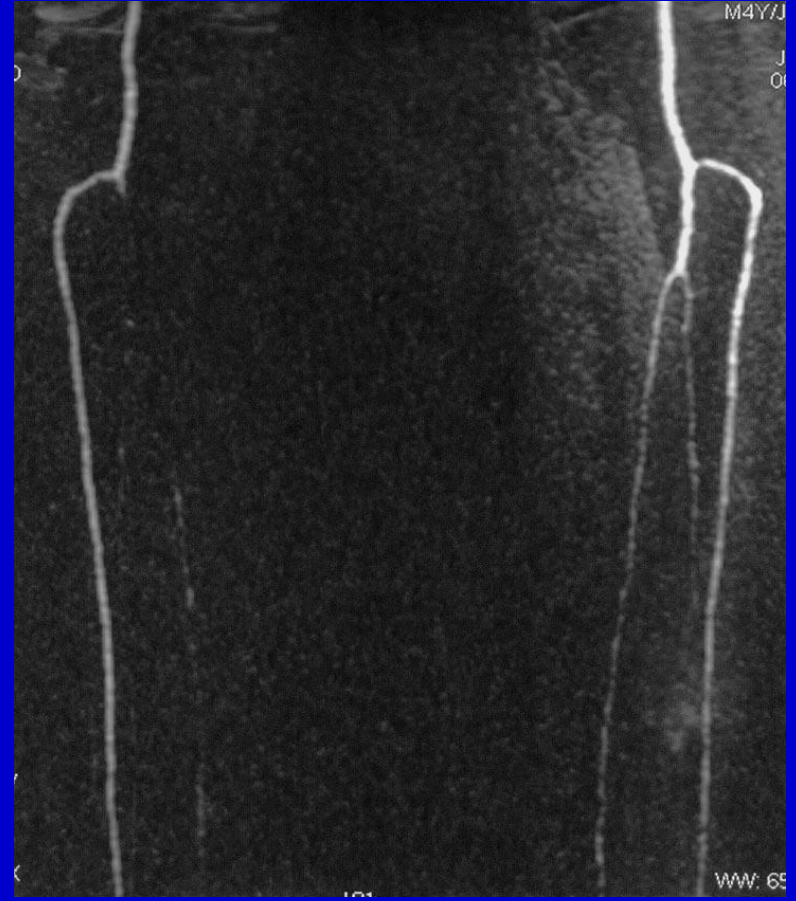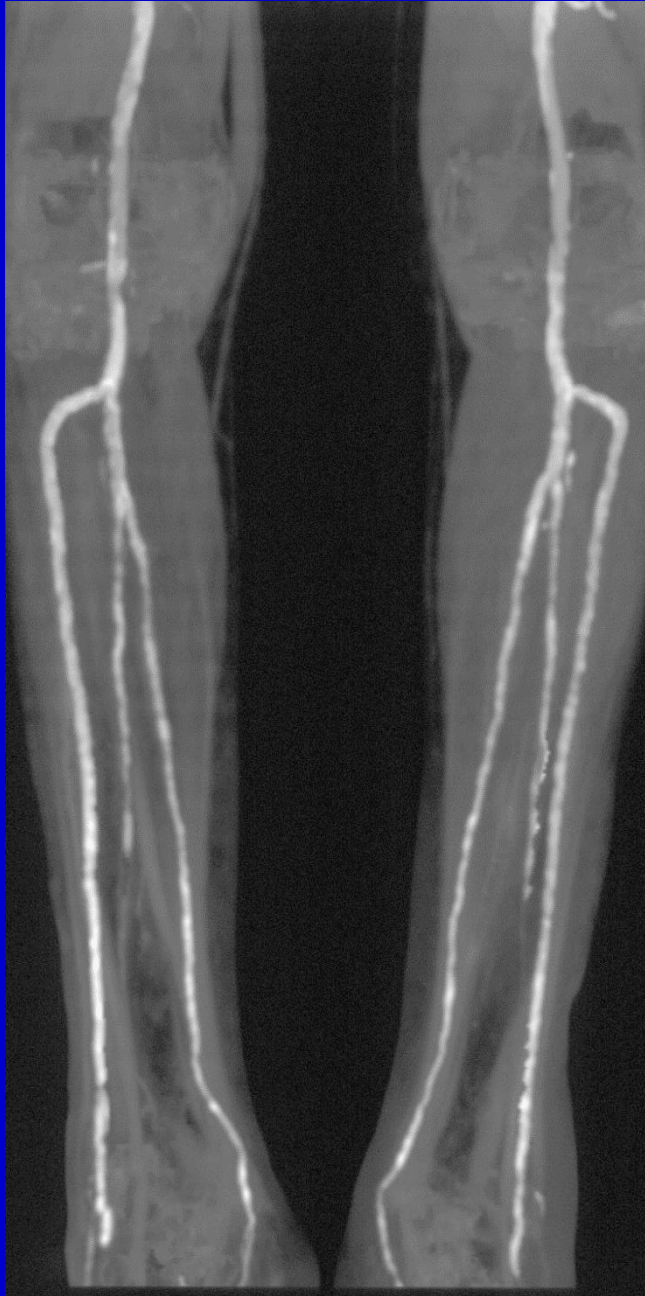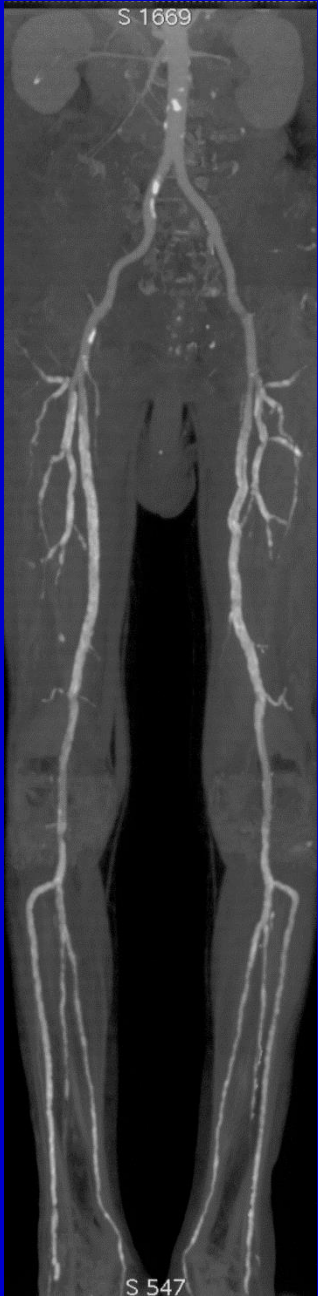DISTALITE
ET
CALCIFICATIONS

Supériorité de l'angiographie par
résonance magnétique sur
l'angioscanner
en cas de médiacalcose

2 exemples

DOSSIER

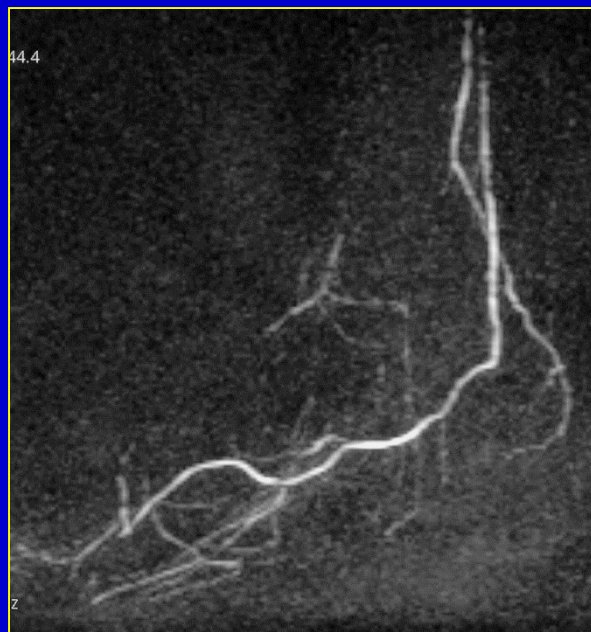
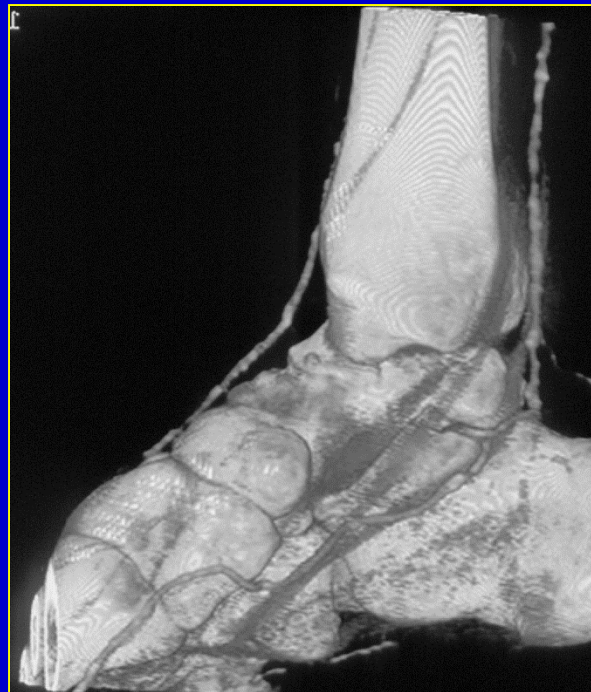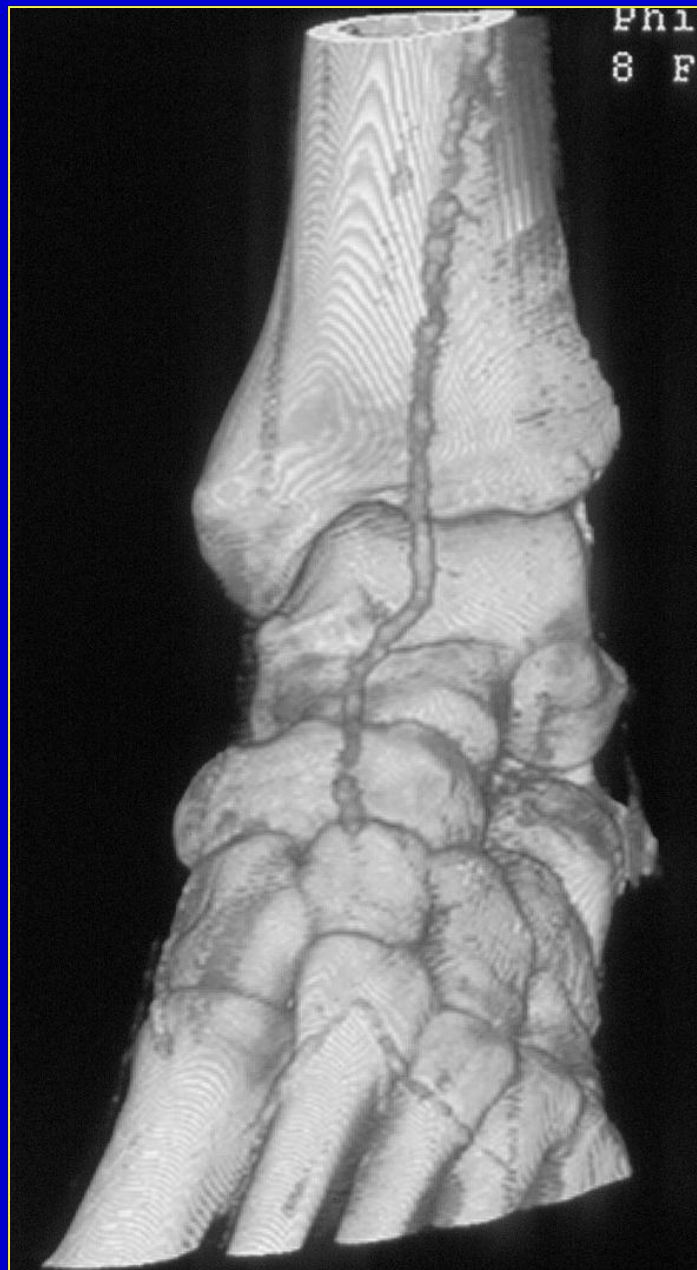- Angioscanner, reconstruction MIP.
- Les artères de jambes, siège d'une médiacalcosse, paraissent perméables.
- En réalité la phase artérielle de la séquence TRICKS montre qu'à droite seule la tibiale antérieure est perméable, le tronc tibio-fibulaire étant occlus et la tibiale postérieure droite à peine visible en aval, très grêle.



ARM TRICKS

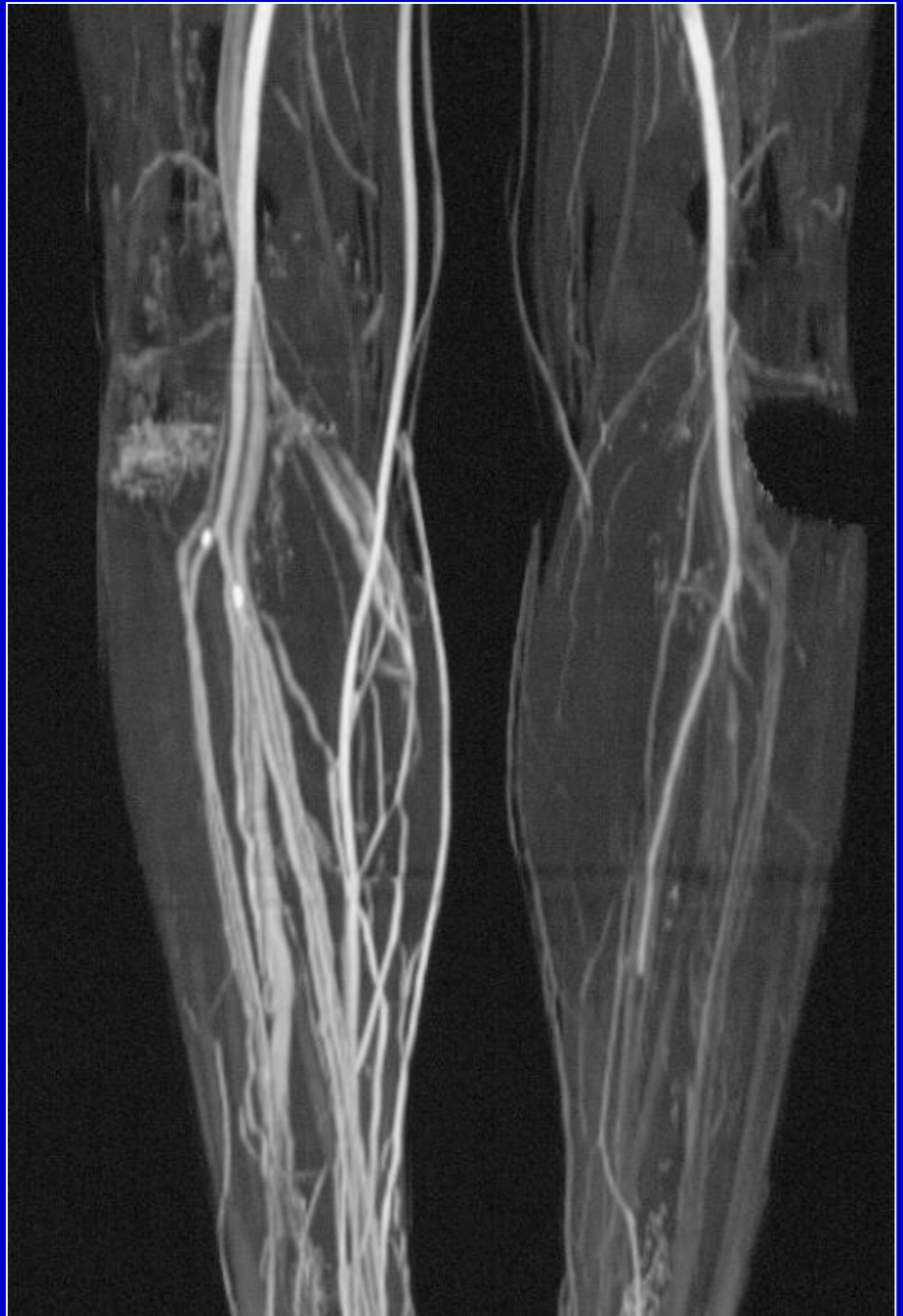DOSSIER

- Angioscanner avec reconstructions en VRT sur la cheville et le pied. La pédieuse et les plantaires sont irrégulières, partiellement calcifiées.
- L'ARM multiphase TRICKS au temps artériel précise mieux la qualité des artères du pied : la pédieuse est perméable uniquement sur un court segment et on retrouve un bel axe plantaire.



DISTALITE
ET
CONTAMINATION VEINEUSE

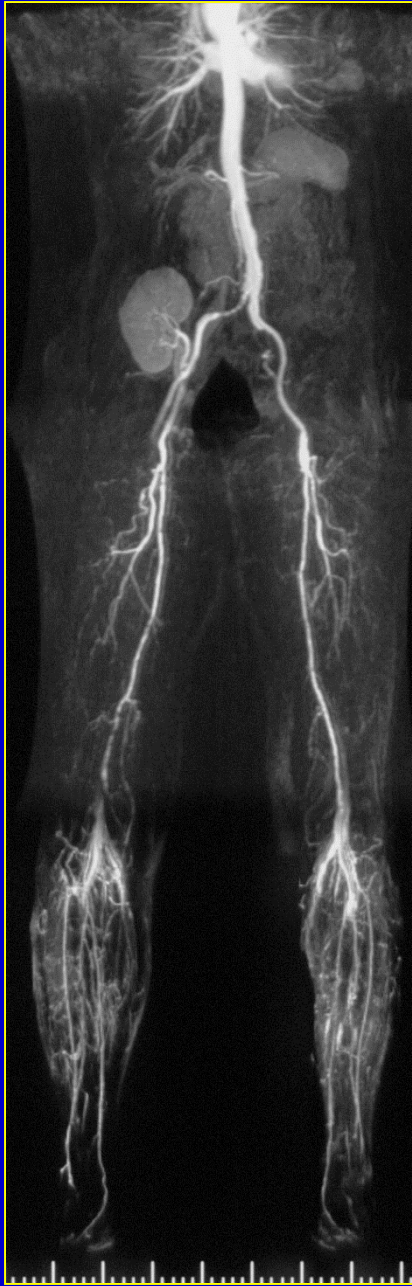Angioscanner



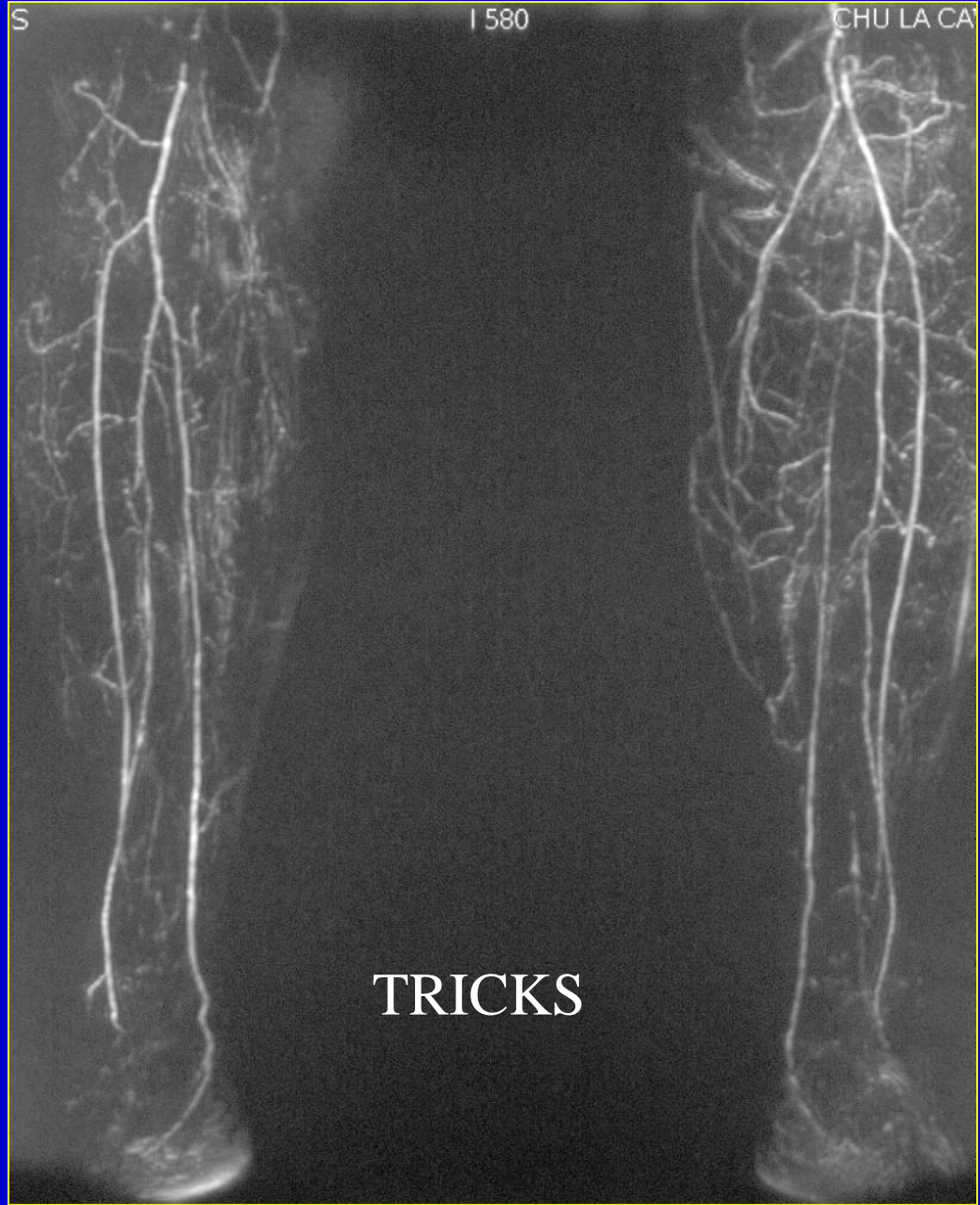
Un exemple illustrant l'intérêt de la
séquence multiphase en cas de
contamination veineuse
sur le palier jambier

DOSSIER

- Patient greffé rénal en fosse iliaque droite. ARM 3 paliers. Contamination veineuse sur les paliers inférieurs (poplitées et artères distales). Séquence multiphase TRICKS permettant une analyse correcte des trépièdes jambiers et des poplitées sous-articulaires perméables en aval d'une occlusion courte bilatérale.



3 paliers



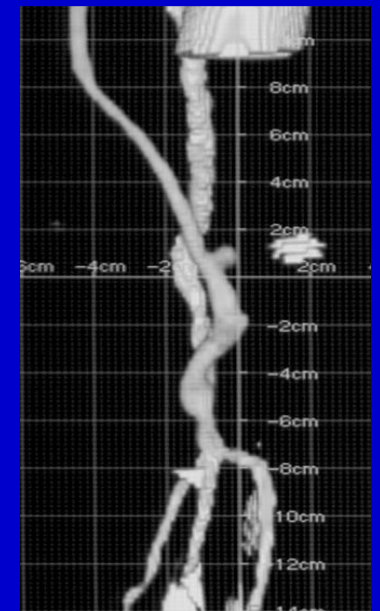
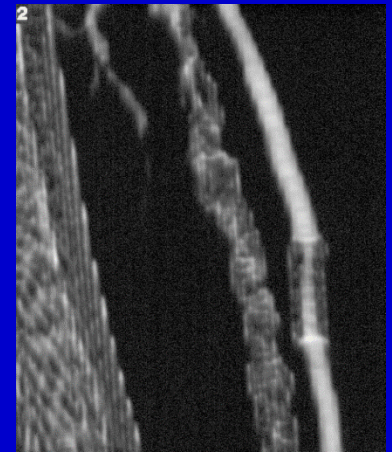
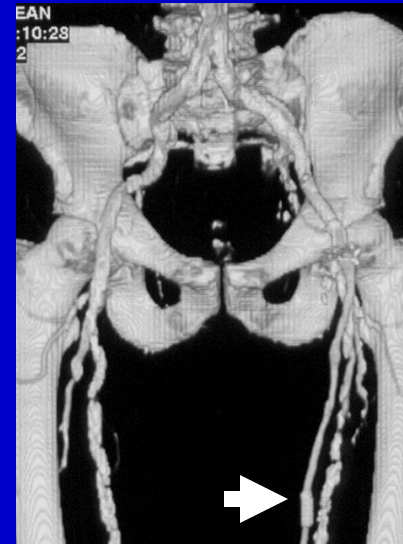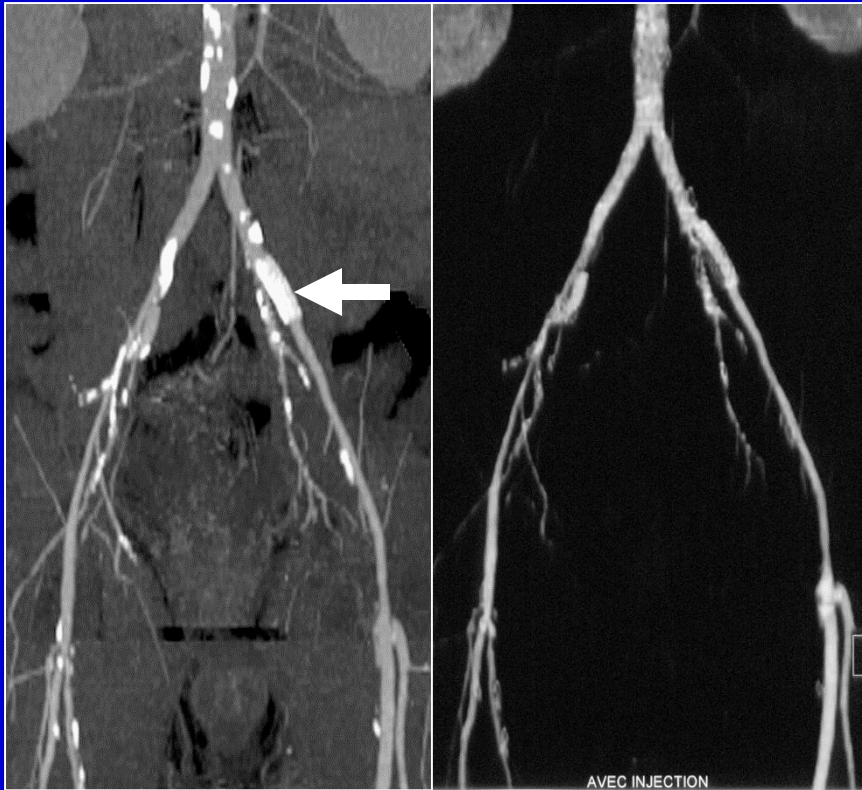
TRICKS

Lorsque l'analyse des artères de la jambe et du pied est absolument nécessaire, l'angioscanner ne peut pas être la meilleure méthode et le choix doit se faire entre ARM et artériographie.

Si c'est l'ARM qui est réalisée on doit pouvoir disposer d'une acquisition multiphase.

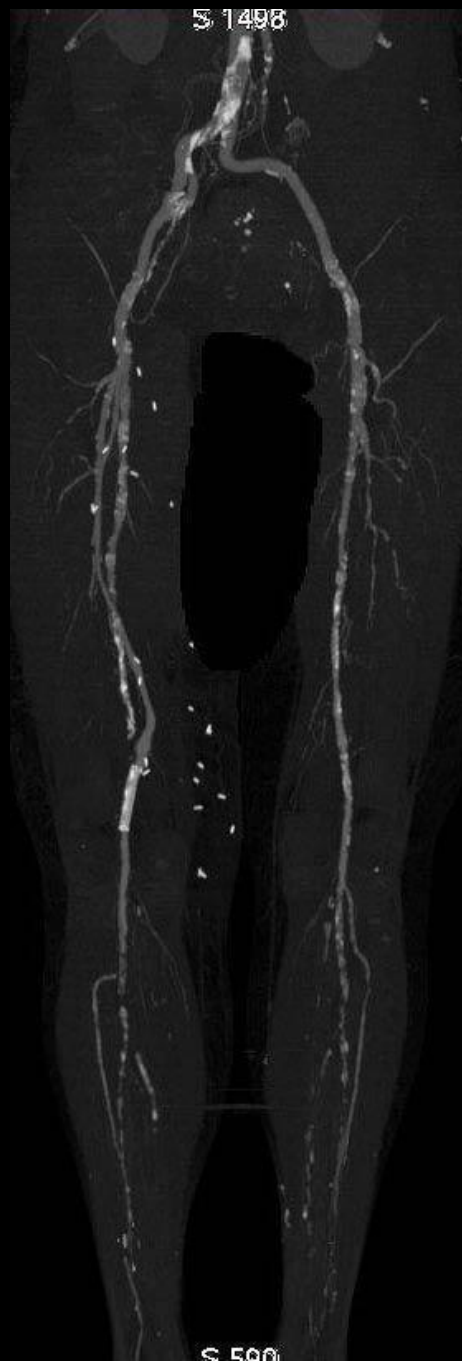
LE PROBLEME DES ENDOPROTHESES

ANGIOSCANNER CONTRÔLE STENTS

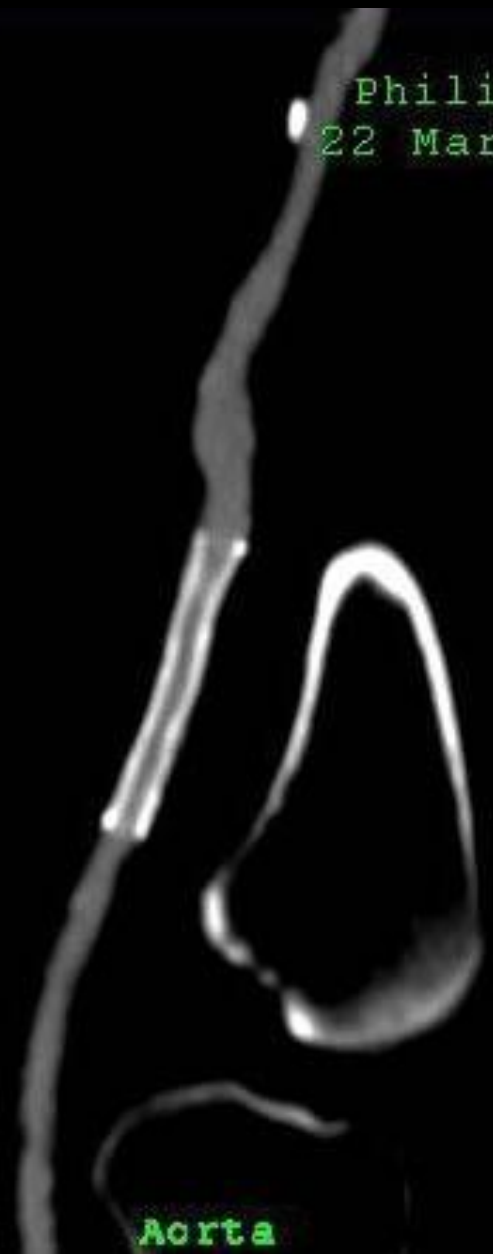

MIP

VRT
avec transparence

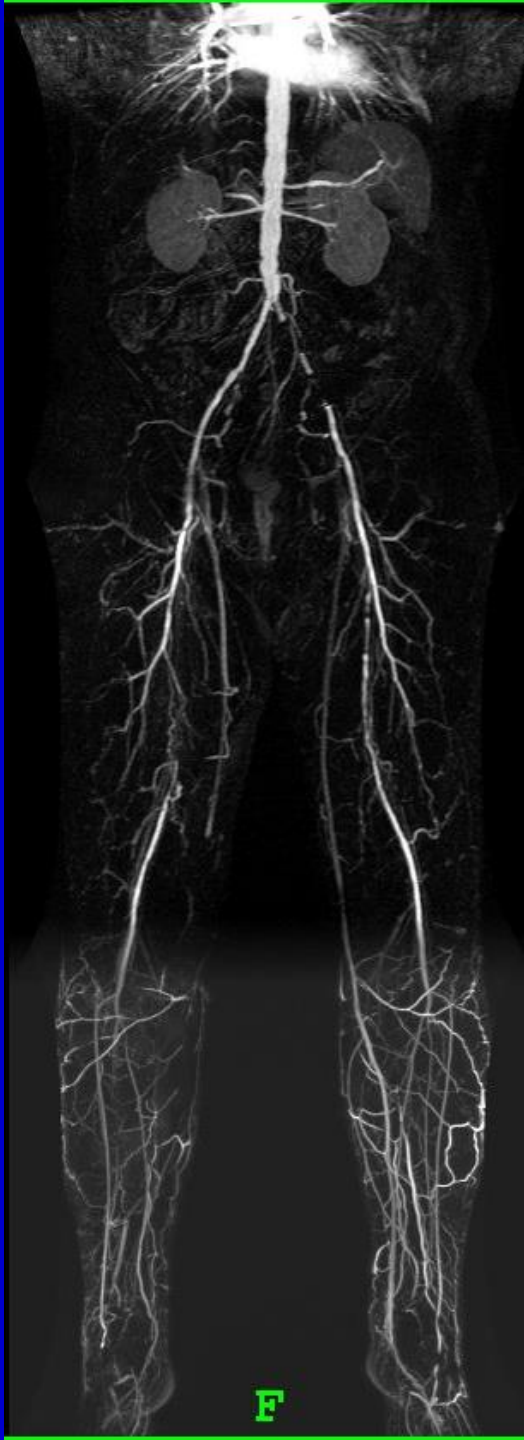


NE



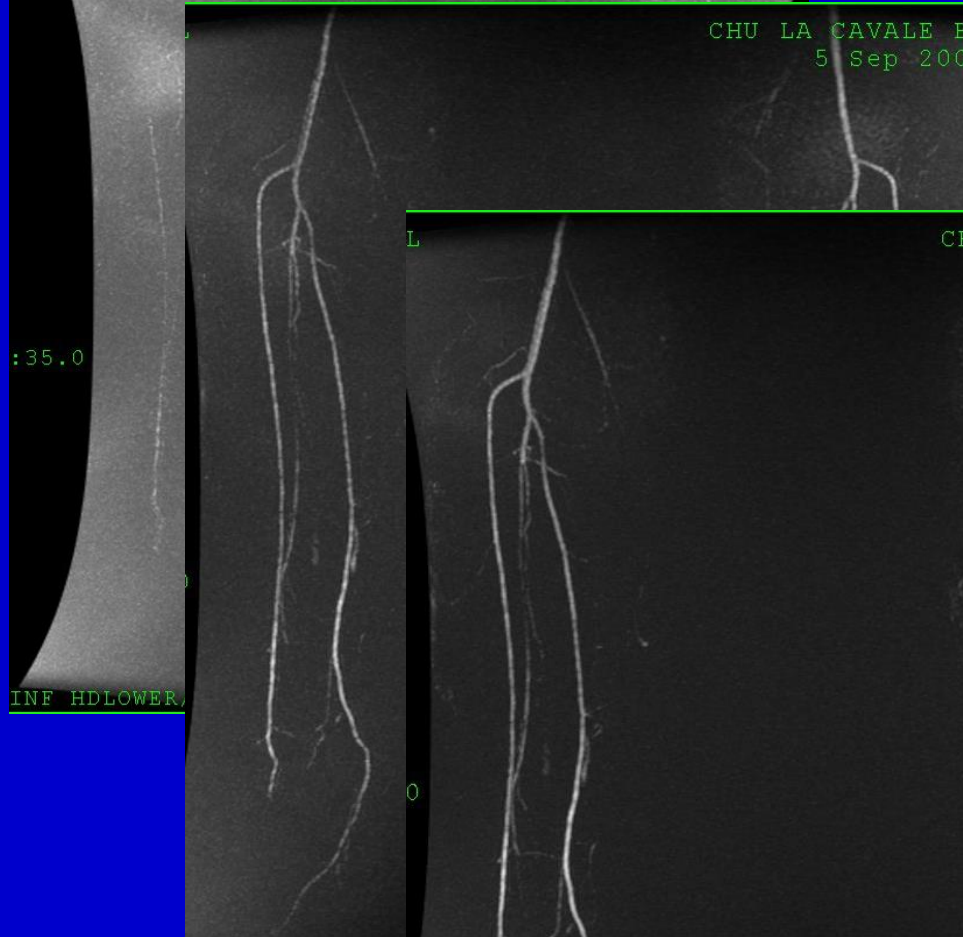
MUL!

Un exemple illustrant
l'insuffisance de l'angio-IRM en
présence d'une endoprothèse



F

NOEL
70
CHU LA CAVALE BLA
5 Sep 2006

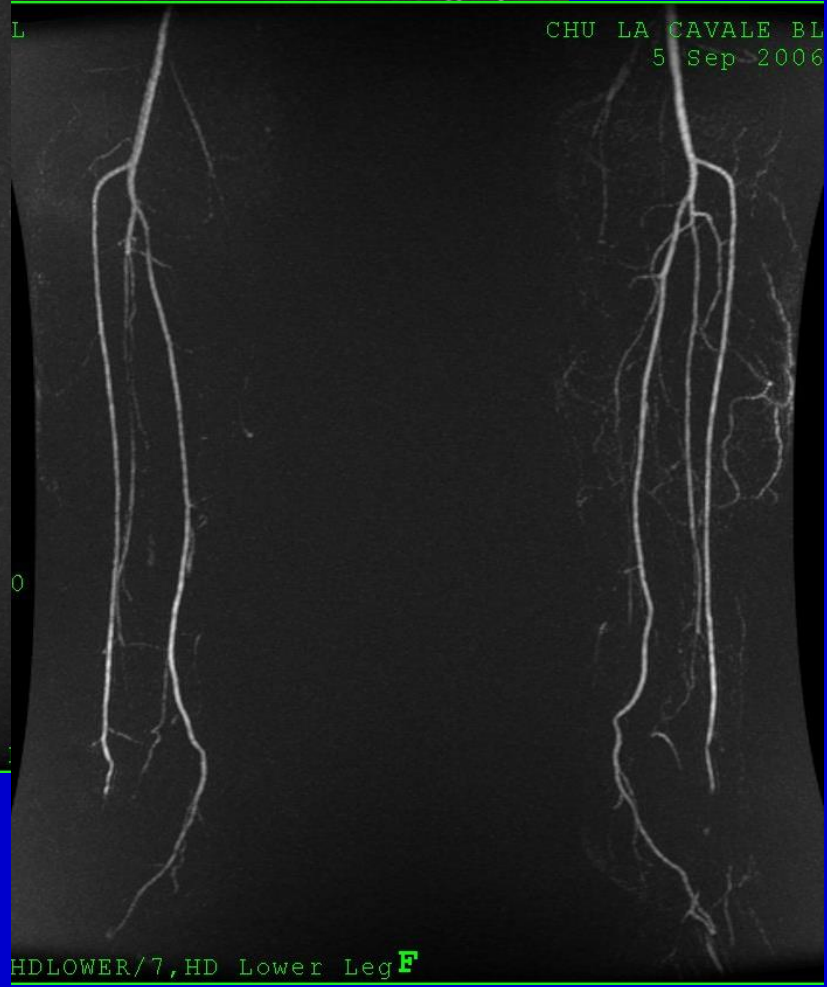

:35.0

INF HDLOWER,

IDLOWER/7, HD

CHU LA CAVALE BLA
5 Sep 2006



L


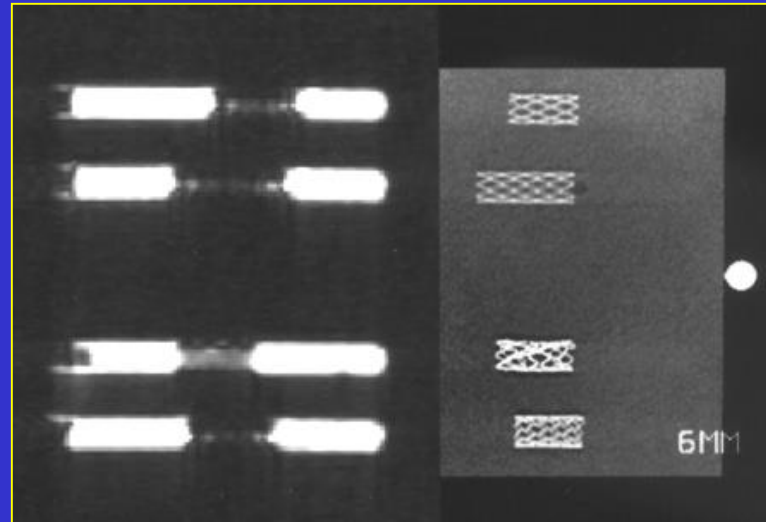
CHU LA CAVALE BLA
5 Sep 2006

HDLOWER/7, HD Lower Leg F

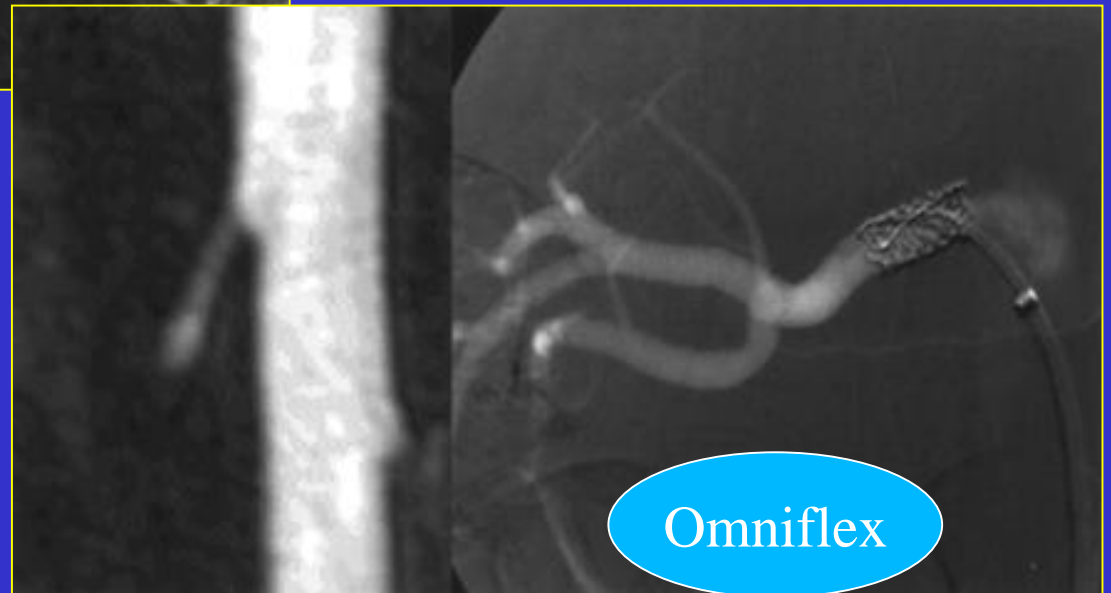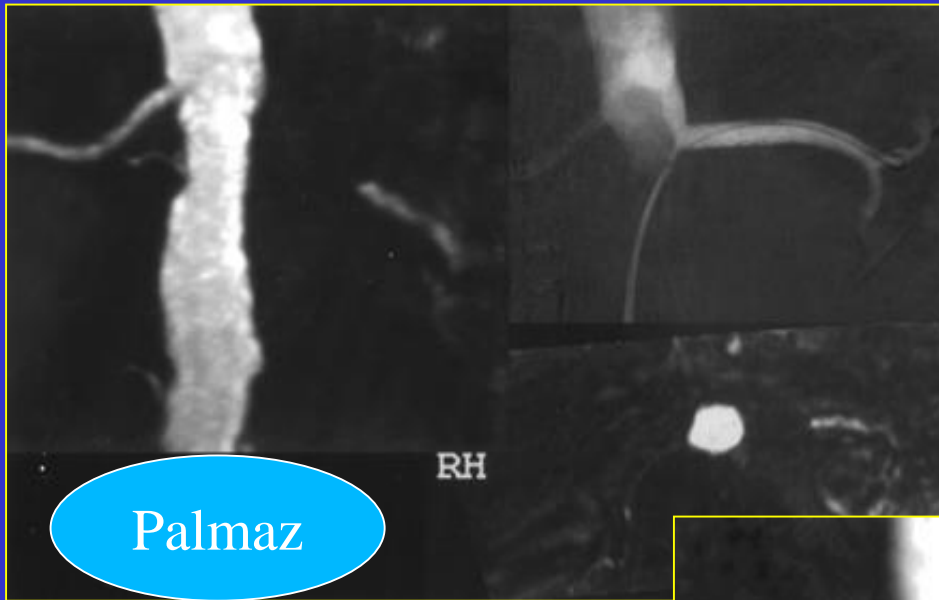Les stents gênent l'ARM ?

- Oui pour les stents en acier (Palmaz) ou en alliage à base de cobalt (Wallstent)
- Moins pour ceux comportant une structure en tantale (Corvita) et pour les stents en nitinol (Cragg, Passager)

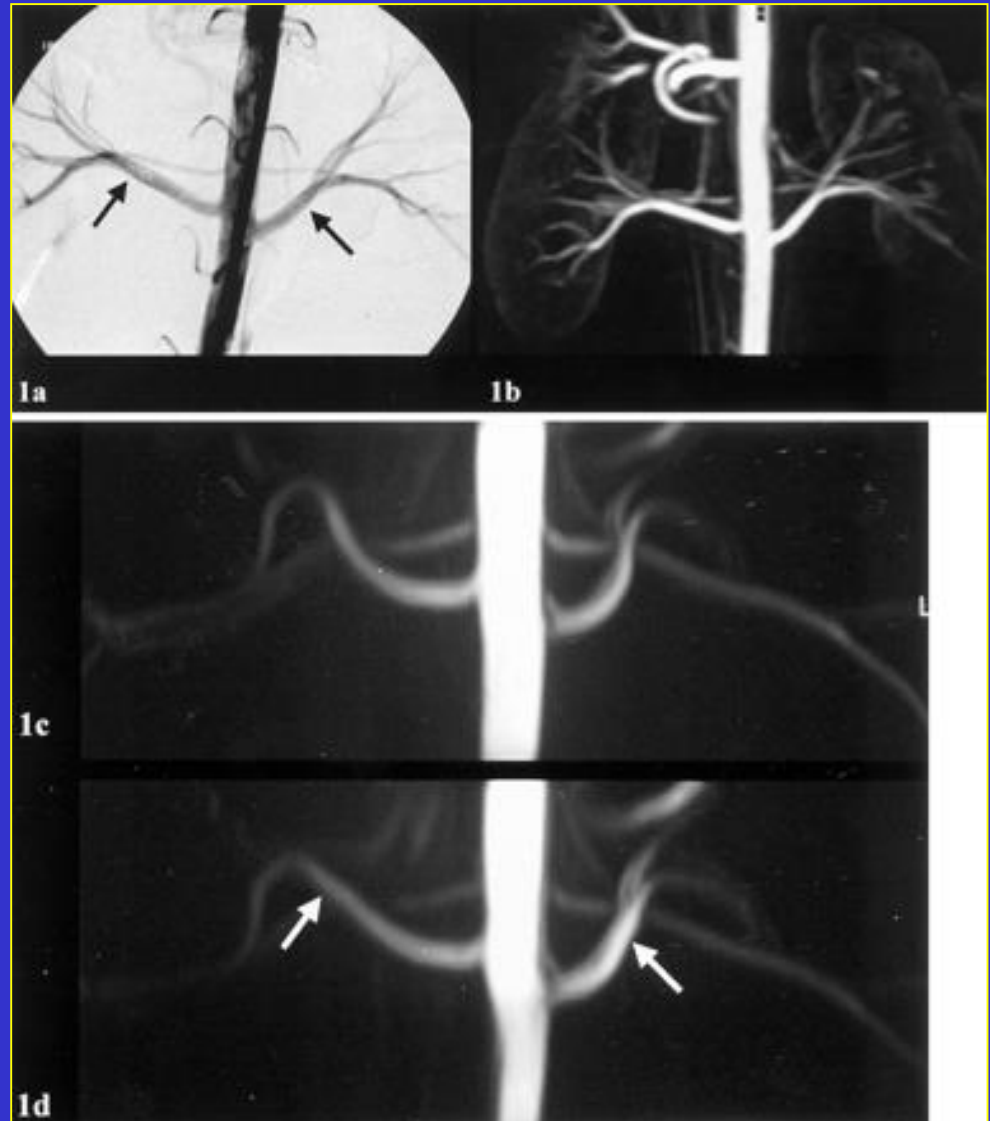

**Acquisition 3D avec
TE court et angle de bascule élevé**



Contrast-Enhanced MR Angiography at 1.5 T After Implantation of Platinum Stents: In Vitro and In Vivo Comparison with Conventional Stent Designs
Klaus D. Hagspiel¹ and al. AJR 2005 ; 184 : 288-294

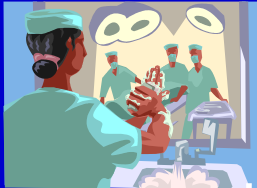

**Artifact-Free In-Stent Lumen
Visualization by Standard
Magnetic Resonance
Angiography Using a New
Metallic Magnetic Resonance
Imaging Stent
Arno Buecker et al ;
Circulation 2002**

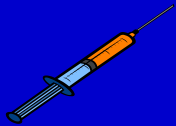

Composants des coûts directement liés à la réalisation de l'examen

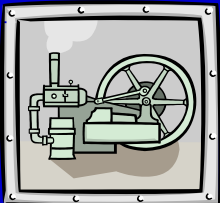
Coût du personnel



Consommables



Coût machine



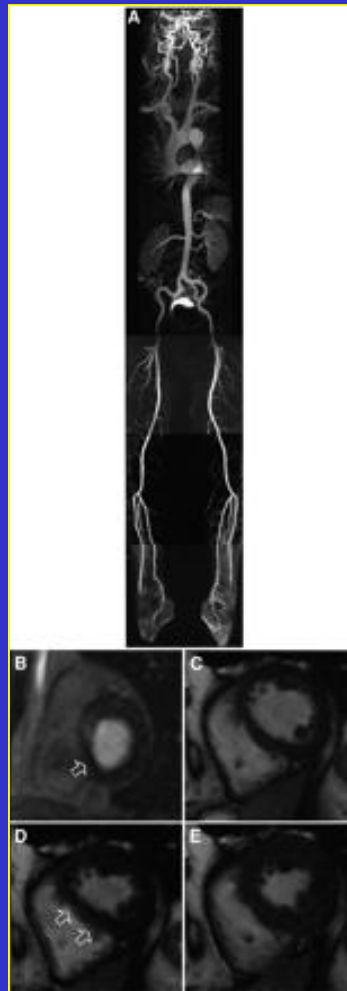
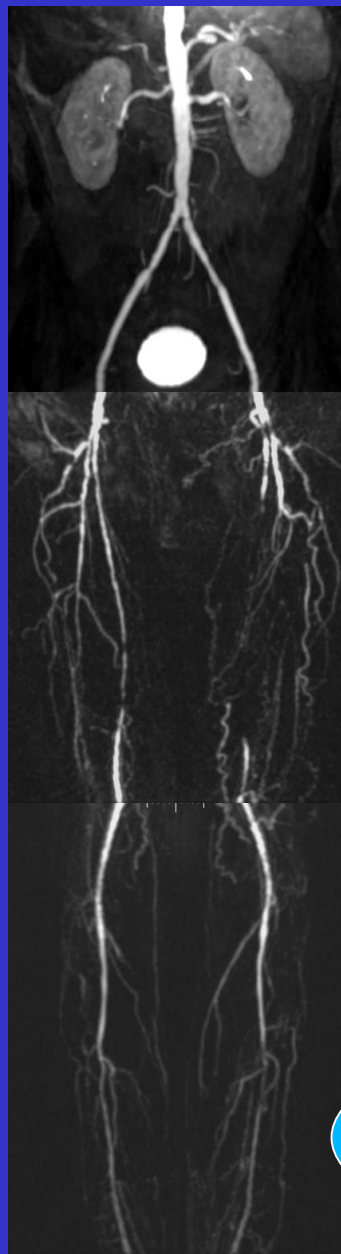
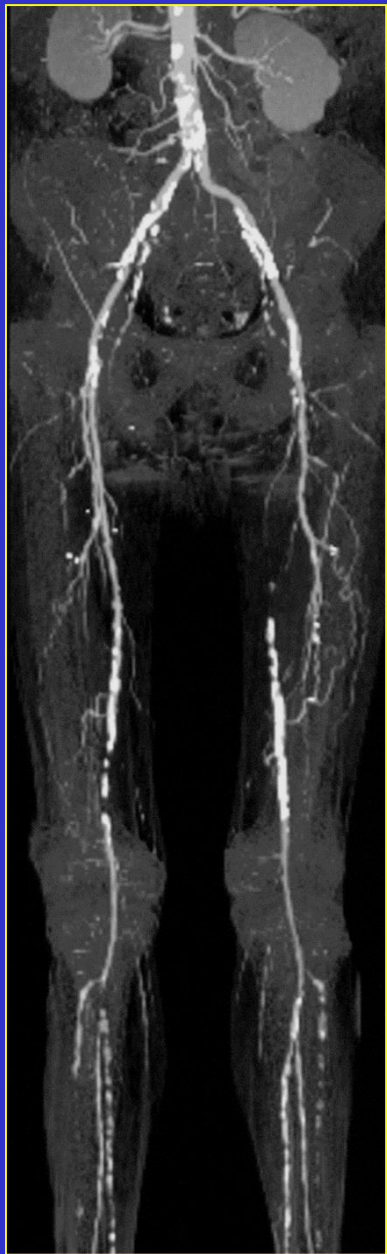Consommation
de ressources
liées à
l'examen

Coûts directs



COUTS DIRECTS MOYENS

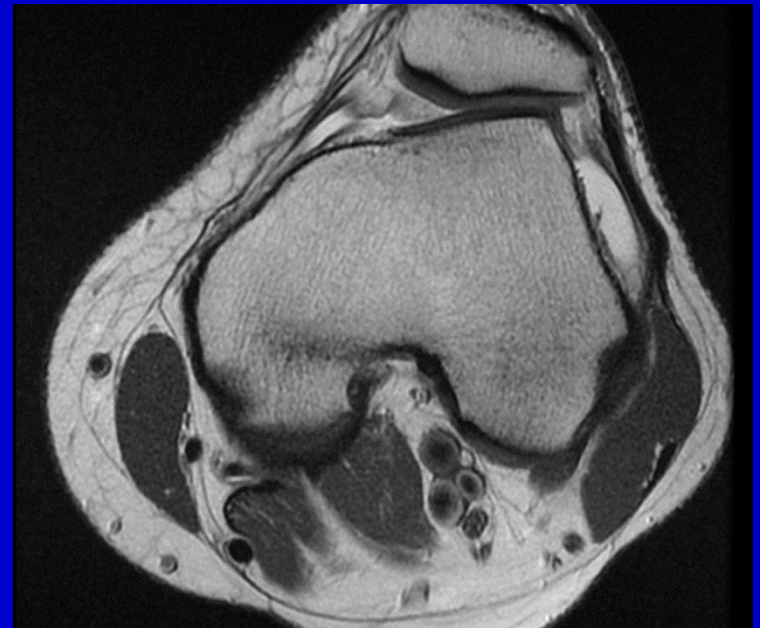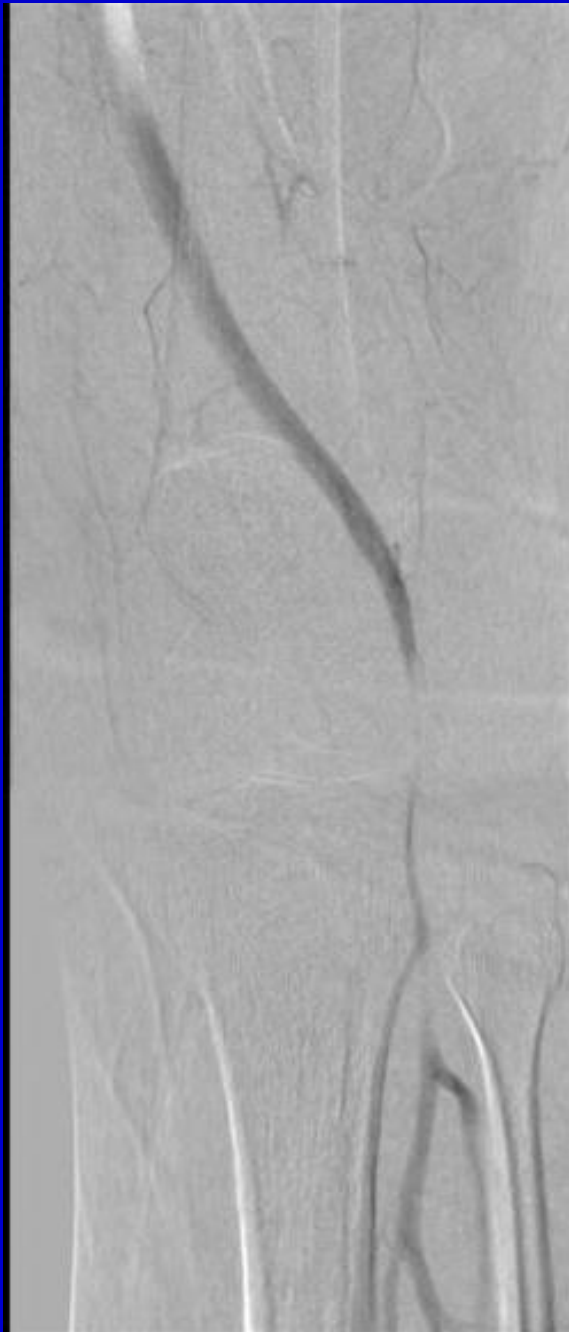
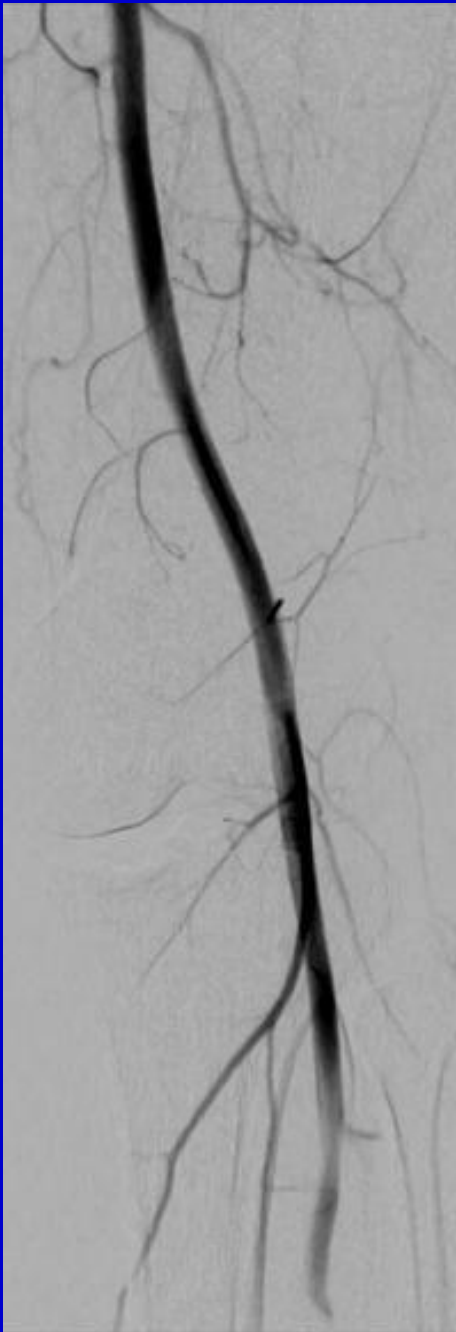
	Moyenne	Fourchette haute	Fourchette basse
ARTERIOGRAPHIE	646,50 E	670,57 E	622,43 E
ANGIOSCANNER	113,64 E	127,72 E	99,56 E
ARM	190,66 E	208,52 E	172,80 E
ECHO-DOPPLER	57,35 E	59,01 E	55,70 E



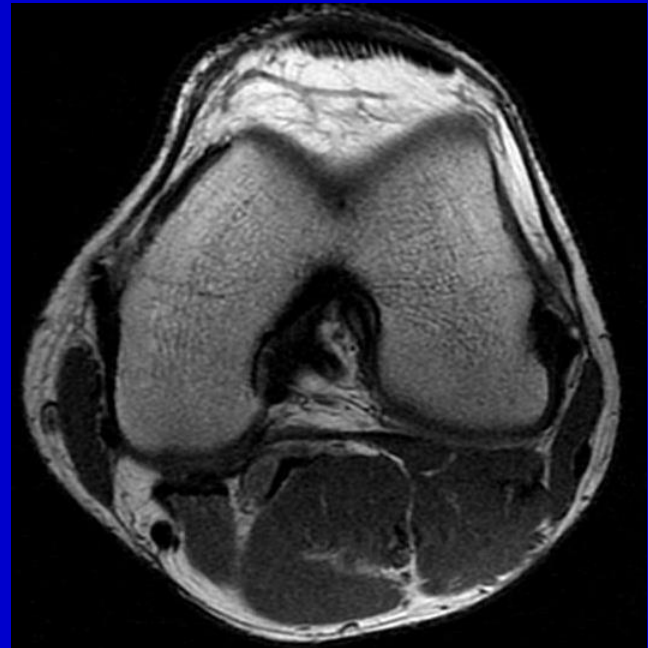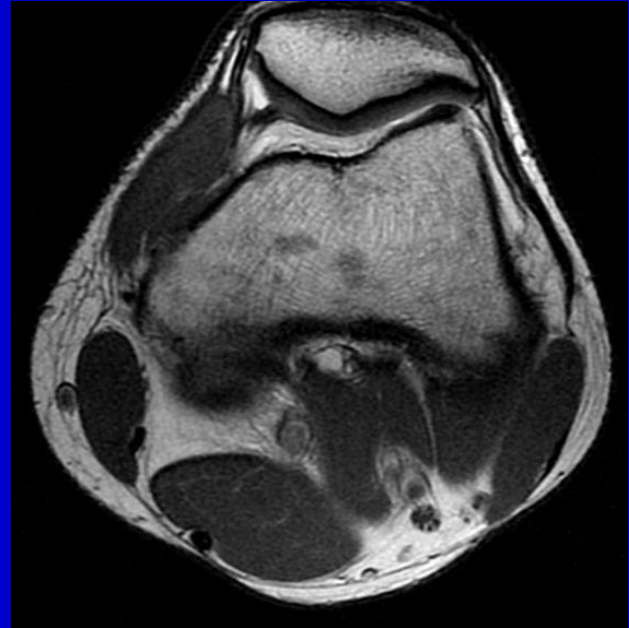
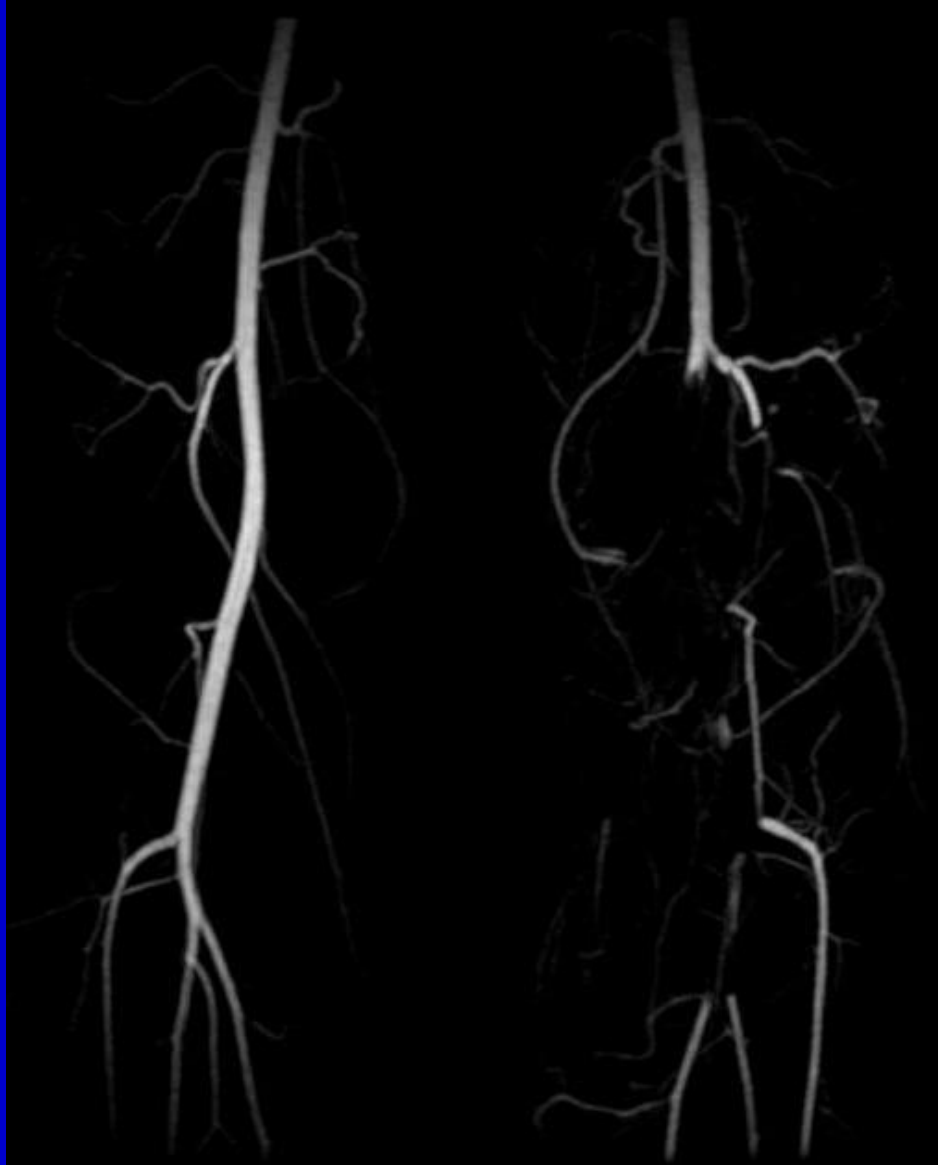
ARM « corps entier »

Exploration complète en un temps des artères rénales et des artères des membres inférieurs

Poplitée piégée

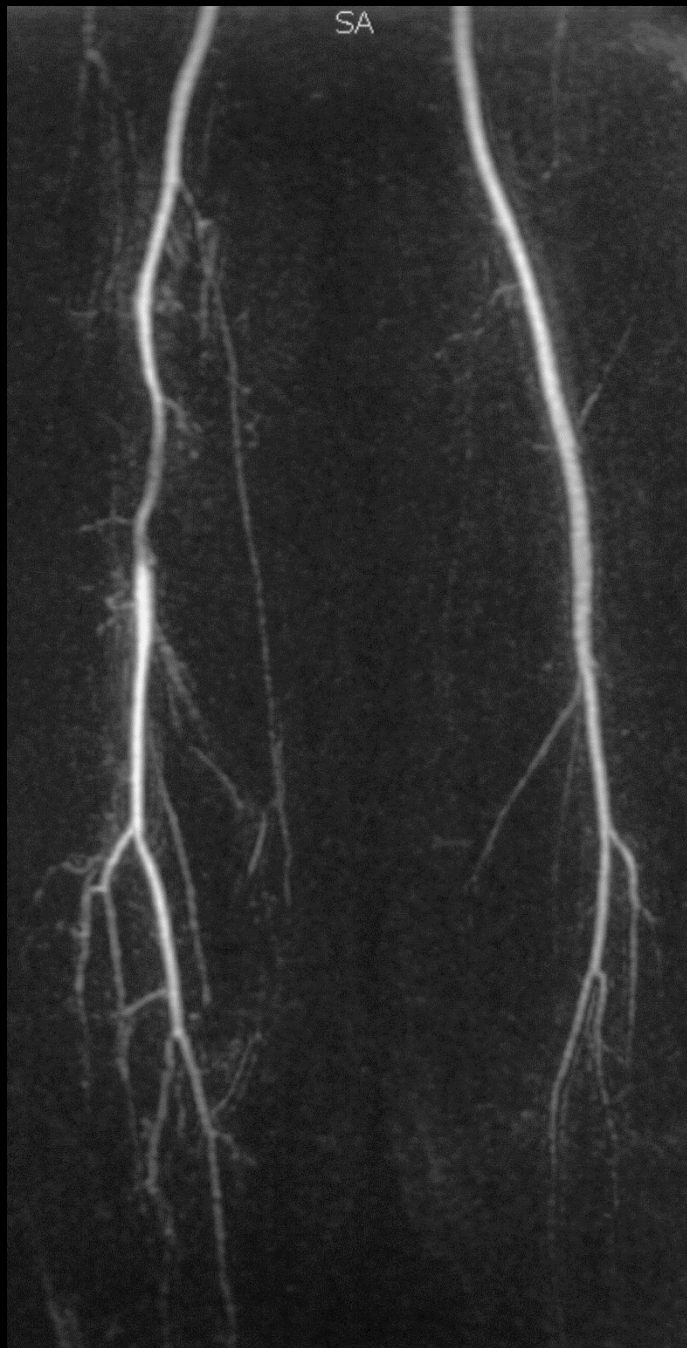

Case courtesy of Dr Andrew Dixon,
Radiopaedia.org



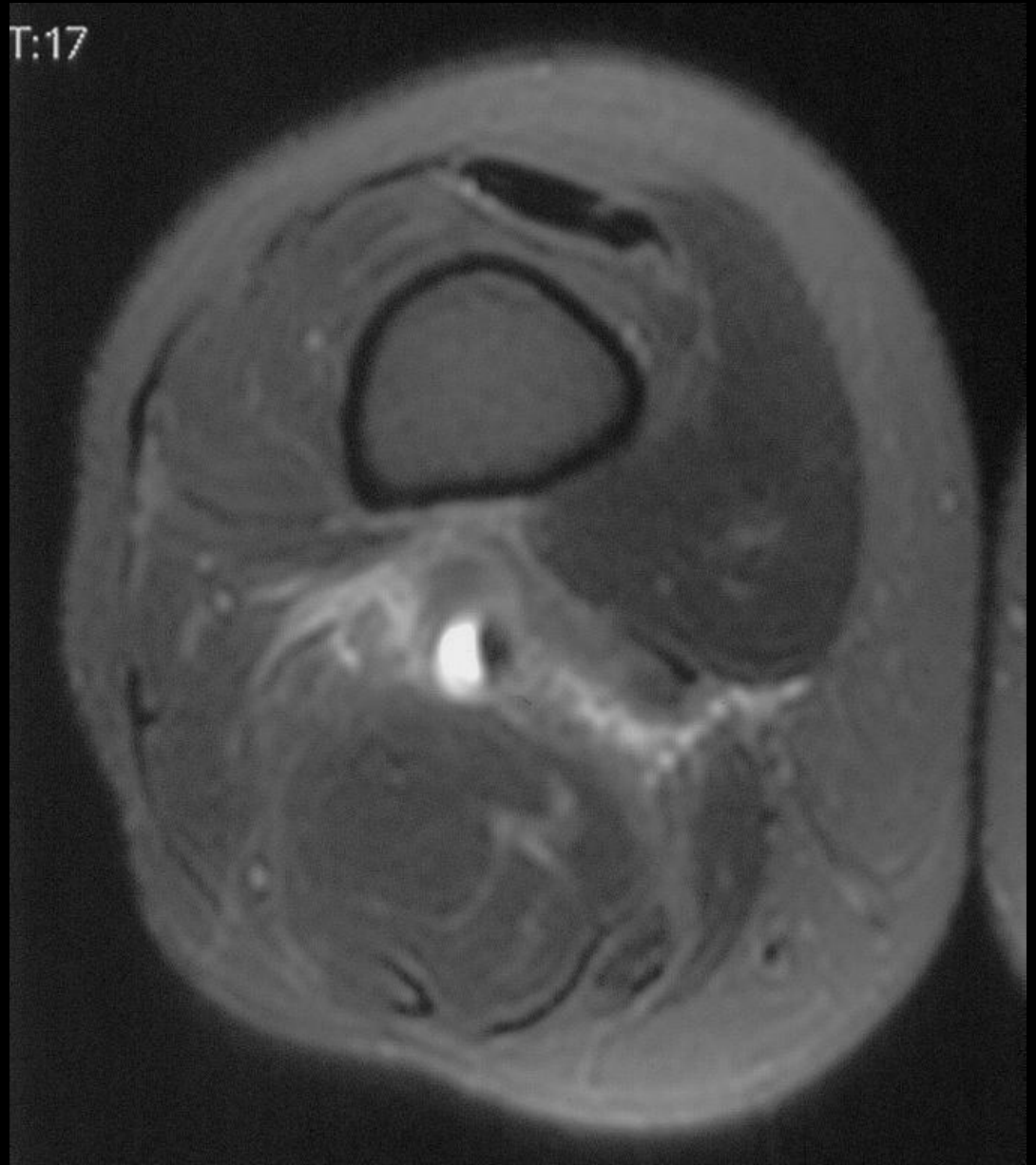
Poplitée piégée

- **Le syndrome d'artère poplitée piégée correspond à une compression ou une occlusion de l'artère poplitée dues au développement d'un rapport anormal entre le chef medial du gastrocnemius ou moins souvent le muscle poplité. La compression artérielle peut résulter en des microtraumatismes chroniques et le développement prématuré de lésions d'athérosclérose et la formation de thrombus. Ceci peut conduire à une ischémie distale. Sténose et flux turbulent peut entraîner une ectasie poststénotique ou la formation d'un anévrysme.**
- **Quatre types anatomiques :**
- **type I: l'artère poplitée a un trajet aberrant médial autour du chef médial du gastrocnemius**
- **type II: l'artère n'est pas déplacée mais le chef medial du gastrocnemius s'insère plus latéralement que normalement ; l'artère a un trajet médial et sous le muscle**
- **type III: un faisceau accessoire du chef medial du gastrocnemius cravat l'artère**
- **type IV: l'artère siege profondément dans le creux poplité piégée par le muscle poplité ou une bande fibreuse**
- **type V: l'artère et la veine poplitée sont piégées**



T:17

KYSTE ADVENTITIEL



CONCLUSION

- Le bilan de base d'une AOMI symptomatique repose toujours sur la prise des pressions systoliques et sur l'échographie Doppler
- L'évaluation de la microcirculation (TcPO₂) est indispensable au stade d'ischémie critique
- Lorsqu'un geste de revascularisation est envisagé l'angioscanner et l'angio-IRM constituent une étape intermédiaire permettant de discuter de la meilleure prise en charge en staff multidisciplinaire

CONCLUSION (2)

- L'angioscanner est, par sa disponibilité, l'examen de choix pour les AOMI proximales
- L'ARM est l'examen de choix pour les AOMI distales, notamment chez le diabétique, en présence de troubles trophiques, d'insuffisance rénale ou en complément de l'angioscanner, **à LA CONDITION DE POUVOIR DISPOSER D'UNE SÉQUENCE MULTIPHASE**
- Le recours à l'artériographie sélective peut être limité au 1er temps d'une recanalisation distale